Odontología ACTUAL
OA

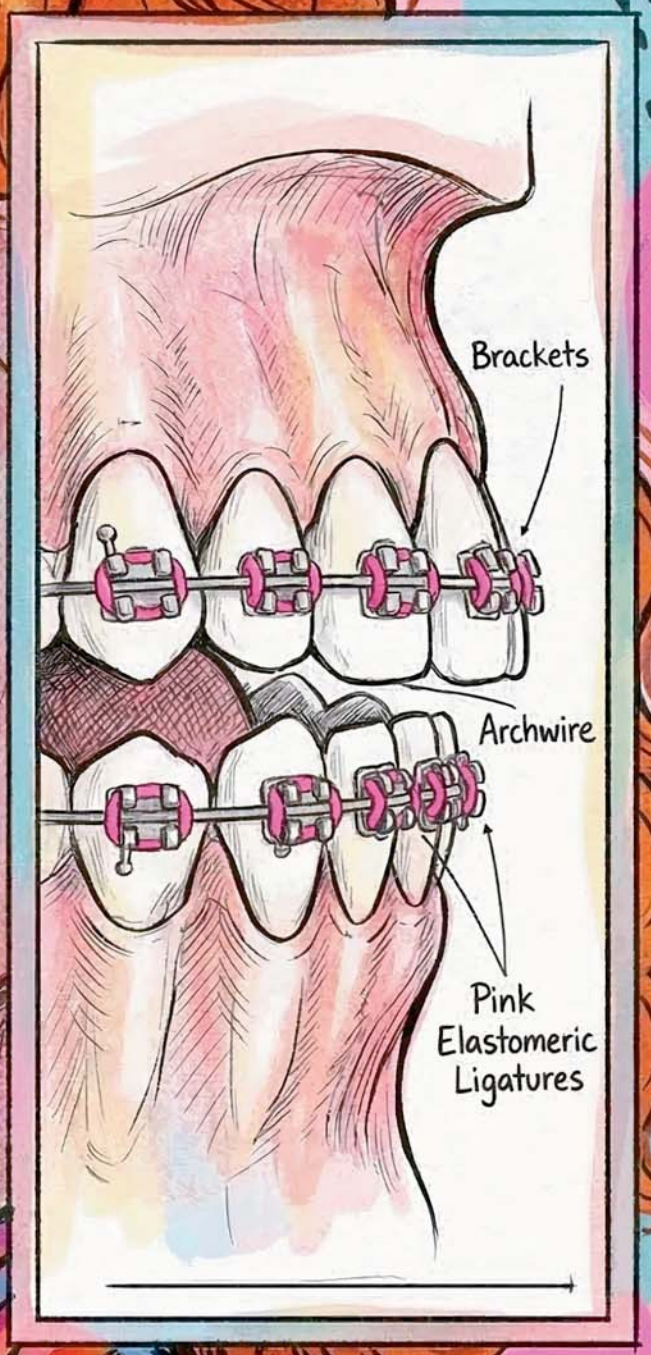

Autotrasplante dental como alternativa ante fractura vertical radicular

Tratamiento de ortopedia y ortodoncia maxilofacial en paciente con hipoplasia maxilar

Abordaje endodóncico quirúrgico de premolar superior con geminación

Toxina botulínica en el paciente con sonrisa gingival *versus* colocación de ortoimplantes

$100.00 MN
$ 15.00 USD

Indizada y registrada en el Sistema Regional de Información en Línea para Revistas Científicas de América Latina, el Caribe, España y Portugal

ISSN 1870-5871
Latindex-16891
www.imbiomed.com

AKP STORES
y en línea: wwww.ahkimpech.com
Bexident post
ISDIN
Oral-B
GUM
NETFLIX
STRANGER THINGS
GEL DENTAL
SUNSTAR
GUM
ORTHO
ISDIN
Bexident encías
ISDIN Reparador Labial
STYLUS
AhKimPech®
DISTRIBUIDOR AUTORIZADO
Oral-B
GUM
Bexident by ISDIN
ISDIN LOVE YOUR SKIN
ZEYCO
myobrace MYOFUNCTIONAL ORTHODONTICS

AhKimPech®

TODO EN ORTODONCIA

BRACKET AUTOLIGADO

EASY 3G®

TECNOLOGÍA DE VANGUARDIA PARA UNA ORTODONCIA MÁS EFICIENTE

STYLUS®

PREMIUM QUALITY

COMODIDAD, HIGIENE Y ESTÉTICA EN CADA TRATAMIENTO.

Encuéntralos en: www.ahkimpech.com y en todas nuestra tiendas

© Derechos Reservados 2025, "Centro de Distribución Ahkimpech, S.A. de C.V."

Revista Odontología Actual es una publicación arbitrada y se encuentra indizada en Latindex e Imbiomed. ISSN:1870-5871

Directorio

Director general
Edgar Molina Miranda
Director creativo
Ricardo Hernández Soto
Director editorial
Malinalli Galván Rodríguez
editor@odontologiaactual.com

Editor en jefe
Lic. Jua n Manuel Robles †
Director de operaciones
Leonor Martínez
Director comercial
José Javier Canseco
javier@odontologiaactual.com

Newsletter
Jacqueline Menchaca Dávila
jacqueline@odontologiaactual.com

Gerente administrativo
Maricarmen Ata
Contabilidad
Rubén Chávez
Marketing
Karla Terreros
karla@odontologiaactual.com

Fotografía
Hiram David Estrella

Comité editorial

Federico Humberto Barceló
Profesor de carrera titular C TC definitivo, Facultad de Odontología, UNAM.

José Sanfilippo y Borrás
Expresidente de la Sociedad Mexicana de Historia y Filosofía de Medicina. Profesor e Investigador del Departamento de Historia y Filosofía, UNAM.

Ernesto Casillas
Profesor titular del área clínica Estomatológica Integral de la FES Zaragoza, UNAM.

Sergio Soto Góngora
Cirujano bucal y Maxilofacial. Profesor del área de Cirugía bucal de FES Zaragoza, UNAM.

Eduardo Llamosas
Profesor investigador de la Facultad de Estudios Superiores de Iztacala UNAM.

Patricia Díaz Coppe
Cirujano Dentista con maestría en Odontopediatría UNAM. Profesor de tiempo completo, Facultad de Odontología, UNAM.

Jorge Carrillo
Médico adscrito al Hospital "Dr. Darío Fernández Fierro", ISSSTE. Docente en el Centro Cultural Universitario Justo Sierra.

Carlos Koloffon
Académico de la Universidad Intercontinental.

Manuel Javier Toriz Maldonado
Rosa María González Ortiz
Profesores asociados de tiempo completo, Facultad de Estudios Superiores de Iztacala, UNAM.

Pilar Adriano Anaya
Tomás Caudillo Joya
Profesores titulares C de tiempo completo, Facultad de Estudios Superiores Zaragoza, UNAM.

Blanca Delgado
Cirujano Maxilofacial Profesor titular de la Clínica integral, FES Zaragoza, UNAM. Profesor asociado de la especialidad de Cirugía Oral y Maxilofacial del CMN "Siglo XXI" IMSS.

Eduardo Stein Gemora
Profesor investigador. Facultad de Estudios Superiores Iztacala, UNAM.

José Trinidad Cano Brown
Profesor investigador titular A definitivo, tiempo completo, Facultad de Estudios Superiores Iztacala, UNAM.

Fabiola Ortiz Cruz
Profesora de tiempo completo, Universidad Veracruzana, campus Minatitlán.

Kelvin Afrashtehfar
Profesor y académico del Colegio Dental de Ajman (EAU) investigador adjunto en la Escuela de Medicina Dental de Berna, Suiza.

José Miguel Lehmann Medoza
Landy Vianey Limonchi Palacio
Profesores investigadores del posgrado en Ortodoncia DACS, Universidad Juárez Autónoma de Tabasco.

Jacqueline Adelina Rodríguez Chávez
Profesora investigadora Titular A, Universidad de Guadalajara. Centro Universitario de Ciencias de la Salud, Departamento de Clínicas Odontológicas Integrales.

Angelina Carolina Vega Navarro
Especialista en Endoperiodontologia, profesora investigadora de licenciatura y posgrado de la FES Iztacala, UNAM, y de la Universidad Latinoamericana.

En las páginas de Odontología Actual, el odontólogo, además de clínico, se convertirse en autor. Esta transición no es poca cosa; implica el salto de la ejecución técnica a la generación de conocimiento original. Cada artículo, es el resultado de años de formación, observación minuciosa y una síntesis de ideas propias que aportan valor real al mundo. El objetivo primordial de los autores es que su trabajo se lea y que toda esa experiencia se convierta en el "trampolín" que inspire un nuevo estudio o, mejor aún, se aplique mañana mismo en el sillón dental para mejorar la vida de un paciente, porque ese es el espíritu de la ciencia: una cadena de relevos donde la información fluye. Este "legado de autor", en el actual ecosistema digital, impulsado por la Inteligencia Artificial, se enfrenta a una condición fascinante y compleja; por un lado, la IA tiene la capacidad maravillosa de poner su conocimiento al alcance de todos con una velocidad, eficiencia y forma nunca antes vistas, pero al mismo tiempo surge la necesidad de proteger la esencia de quien lo creó. El acceso no debe significar anonimato, por ello proteger al autor no es "cerrar" el conocimiento; es asegurar que la autoría se respete para que siga existiendo el incentivo de investigar y escribir.

Este mes les ofrecemos un abanico muy interesante de trabajos. El autotrasplante dental consiste en trasladar un diente de un sitio a otro dentro de la cavidad oral del mismo individuo, como opción terapéutica ante la pérdida de una pieza clave, como muestra de esto, el Instituto Odontológico de Especialidades de Tijuana publica *Autotrasplante dental como alternativa ante fractura vertical radicular.* Por su parte, el campus Tijuana de la Universidad Autónoma de Baja California presenta *Tratamiento de ortopedia y ortodoncia maxilofacial en paciente con hipoplasia maxilar*, una dupla de procedimientos secuenciales efectiva para corregir la mordida cruzada anterior y mejorar la armonía esquelética y dentoalveolar. A continuación, tenemos *Abordaje endodóncico quirúrgico de premolar superior con geminación,* donde se documenta el manejo conservador de un diente con esta condición, más lesión periapical crónica, que se llevó a cabo en el Instituto Odontológico de Especialidades de Tijuana. Toca el turno al Instituto de Ortodoncia IBO norte con una investigación sobre *Toxina botulínica en el paciente con sonrisa gingival versus colocación de ortoimplantes,* como una opción de tratamiento que evita procedimientos invasivos. Pocos son los odontólogos que conocen las obligaciones profesionales sobre la vigilancia de los riesgos asociados con el uso de los medicamentos; por ello, docentes de la FES Iztacala, desarrollaron una encuesta acerca de la *Farmacovigilancia en Odontología,* para promover su aplicación en la práctica profesional. *La craneosinostosis asociada al síndrome de Treacher Collins* es un trabajo, también de la FES Iztacala, que además de las manifestaciones físicas pone su atención en los problemas psicosociales que enfrentan estos pacientes y es necesario atender. Es todo un logro llegar a conclusiones en estudios epidemiológicos debido a que se necesitan muchos años para ello, y hoy compartimos un cierre con *Índice de masa corporal, su asociación con la caries dental de estudiantes de primer ingreso a la carrera de Cirujano Dentista, de la Facultad de Estudios Superiores Zaragoza, UNAM*, hecho en la "Máxima casa de estudios". La Universidad Naval de la Secretaría de Marina Armada de México, aborda un problema que se generaliza en este siglo, a través del estudio *Prevalencia del dolor asociado a trastornos temporomandibulares en pacientes de odontología en el Centro Médico Naval,* que arrojó una cifra más alta de lo esperado. Llegamos a final de esta edición con un trabajo que se percibe como un apoyo del tema anterior que funciona como un auxiliar de diagnóstico a tiempo, mediante la *Identificación de trastornos temporomandibulares a través del mapeo del dolor en jóvenes con clase I molar,* dada la incidencia que va en crecimiento. La IA es, sin duda, una herramienta prodigiosa para expandir fronteras, pero no hay que no olvidar que detrás de cada dato que esta nos entrega, hay autores que dedicaron tiempo, recursos y pasión para generarlo. Nos vemos en abril.

Malinalli Galván Rodríguez
Editor

Odontología Actual. Año. 23. Núm. 275. Marzo 2026. Es una revista mensual editada por Editorial Digital, S.A. de C.V. Boulevard A. López Mateos núm. 1384, 1er piso, Col. Santa María Nonoalco, C.P. 03910. Tels: 5611 2666/ 5615 3688. Editor responsable: Édgar Molina Miranda. Reserva de Derechos al Uso Exclusivo
No. 04-2054-102417344200-102. ISSN:1870-587. Ambos otorgados por el Instituto Nacional de Derechos de Autor. Permiso SEPOMEX: PP091134. Licitud de Título y Contenido otorgado por la Comisión Calificadora de Publicaciones y Revistas Ilustradas de la Secretaría de Gobernación en trámite. Fundada en mayo del 2003.
El contenido de los artículos y ensayos publicados son responsabilidad exclusiva de sus autores, así como el material gráfico que los integra, y no reflejan necesariamente la postura de los editores. Queda estrictamente prohibido la reproducción total o parcial por cualquier medio impreso o electrónico del contenido sin previa autorización por parte de los editores.
Suscripción anual $900.00. Suscripción para el extranjero USD 50.00. Precio de venta al público $100.00.
Odontología Actual está indizada en IMBIOMED y LATINDEX:
Impresa: http://www.latindex.unam.mx/buscador/ficRev.html?opcion=1&folio=16891
En línea: http://www.latindex.unam.mx/buscador/ficRev.html?opcion=1&folio=20895
Periódica de CICH (UNAM): http://dgb.unam.mx/periodica.
Biblat.unam.mx/es/revista/odontologiaactual
Google Académico: biblioteca.ibt.unam.mx/vcba/revistas/journals.php
Su versión en línea se encuentra en: www.imbiomed.com
Odontología Actual publica en español trabajos originales, artículos de revisión, reporte de casos clínicos, relacionados con aspectos clínicos epidemiológicos y básicos de la odontología. Los textos se presentan de acuerdo a los requerimientos uniformes del Comité Internacional de Editores de Revistas Médicas.
www.odontologiaactual.com

corix medical systems®

50 YEARS*

Pantalla Táctil

Corix® 70 Plus Touch Screen*

Le ofrece
todo lo que
Ud. necesita para un
Óptimo Radiodiagnóstico
Intra-Oral, con la
Mayor Seguridad Radiológica

¿Seguridad Radiológica?

Si la Seguridad Radiológica,
como Operador de un equipo de Rayos-X,
es algo que desconoce o no le preocupa,
es mejor que lea en: www.corix.us
todos los detalles.

MEDICAL DEVICES QUALITY MANAGEMENT ISO ISO 13485:2016

Corix® 70 Digital V3

Obtener imágenes
Radiográficas Intra-Orales
en un corto tiempo y con la
menor dosis de radiación
Ahora es posible!!!

¡Calidad y Economía!

Los equipos
Corix® 70 Junior*
Le ofrecen:
Calidad, Economía y
Seguridad Radiológica

* Disponible en versión de:
Pared (WM) y
Base Movil (MM)

coramex s.a.

Lauro Villar No. 94-B, 02440, México, CDMX
Tels:+52 55 5394 1192 • +52 55 5394 1199
56 2571 9826 www.corix.us
http://www.facebook.com/CORAMEXSA
sales@corix.us • repre.ventas@corix.us

CORIX®

Contenido

Autotrasplante dental como alternativa ante fractura vertical radicular 6

Caso clínico

Geraldyne Román Marentes, Karla Gutiérrez Nolazco, Haniel Vázquez

Tratamiento de ortopedia y ortodoncia maxilofacial en paciente con hipoplasia maxilar 22

Caso clínico

Gretel González Morales, Daniel Cerrillo Lara

Abordaje endodóncico quirúrgico de premolar superior con geminación 36

Caso clínico

Francisco Javier Villa Hernández, Karla Gutiérrez Nolasco, Haniel Berenice Vázquez Hernández, Édgar Ramiro Méndez Sánchez

Toxina botulínica en el paciente con sonrisa gingival *versus* colocación de ortoimplantes 54

Carlos Alberto de la Llata Villaseñor, Jennyfer Alexa Romero Sánchez

Farmacovigilancia en odontología 58

Roberto Gómez García, Álvaro García Pérez

La craneosinostosis asociada al síndrome de Treacher Collins 64

Trastorno craneofacial hereditario

Edson Emiliano Arteaga Jiménez, Emily Estrella Camargo Cruz, Marijose Díaz Salgado, Herson Isaac Martínez Fuentes, Leslie Shirley Ibáñez Merino, Emilio Axel Loperena Melchor, Christian López López, Alejandro García Muñoz

Índice de masa corporal, su asociación con la caries dental en estudiantes de primer ingreso a la carrera de Cirujano Dentista de la Facultad de Estudios Superiores Zaragoza, UNAM 70

Tomás Caudillo Joya, María del Pilar Adriano Anaya, Pilar Alejandra Caudillo Adriano

Prevalencia del dolor asociado a trastornos temporomandibulares en pacientes de odontología en el Centro Médico Naval 76

Ana Laura Vázquez de la Luz, Cecilia López Ferrer, Jaime Ulises Villegas González

Identificación de trastornos temporomandibulares a través del mapeo del dolor en jóvenes con clase I molar 82

Carlos Uriel Correa Pérez, Uvaldo Trejo Mora, Benjamín Alberto Lázaro Castillo

TS IV

Para densidades óseas tipo IV

HIOSSEN IMPLANT

Conexión interna: tipo cono morse de 11°

Diseño: cónico de 6° de angulación

Desarrollado para: maxilares y huesos blandos

Superficie: arenado con polvo de alúmina y doble grabado ácido

TS SA Implant Reg. San. 0876C2021 SSA | Publicidad dirigida a profesionales de la salud | Aviso de publicidad COFEPRIS no. 2609152002C00022

Autotrasplante dental como alternativa ante fractura vertical radicular

Caso clínico

Dental autotransplantation as an alternative to vertical root fracture

Geraldyne Román Marentes
Residente del 4º semestre de la especialidad en Endodoncia en el Instituto Odontológico de Especialidades de Tijuana

Karla Gutiérrez Nolazco
Asesor clínico y docente de la especialidad en Endodoncia en el Instituto Odontológico de Especialidades de Tijuana

Haniel Vázquez
Asesor metodológico y docente de la especialidad en Endodoncia en el Instituto Odontológico de Especialidades de Tijuana

Resumen

Introducción: la fractura vertical radicular (VRF) representa una de las causas de extracción dental prematura, especialmente en dientes tratados endodóncicamente. El autotrasplante dental consiste en trasladar un diente de un sitio a otro dentro de la cavidad oral del mismo individuo, con tasas de éxito reportadas entre el 89 y 98 %. **Objetivo:** evaluar el éxito del autotrasplante como alternativa terapéutica ante una VRF. **Caso clínico:** paciente masculino de 26 años de edad, con fractura vertical radicular en el órgano dentario 47. **Tratamiento:** se realizó autotrasplante de OD 48, mediante planeación digital e impresión de modelo réplica tridimensional (3D), seguido de tratamiento de conductos, rehabilitación posendodóncica, seguimiento clínico, radiográfico y tomográfico de seis meses. **Resultados:** el diente trasplantado se mantuvo funcional, asintomático, con movilidad fisiológica y sin signos de reabsorción ni patología, únicamente se observó pérdida ósea leve en crestas óseas y furca. **Conclusión:** el éxito del autotrasplante dental depende de un diagnóstico preciso, una adecuada planeación digital y un manejo quirúrgico en complemento de un protocolo endodóncico riguroso.

Palabras clave: *Fractura vertical radicular, Autotrasplante dental, Planificación digital, Tomografía computarizada de haz cónico, Impresión 3D.*

Abstract

Introduction: vertical root fracture (VRF) represents a cause of premature tooth extraction, particularly in endodontically treated teeth. Tooth autotransplantation consists of transferring a tooth from one site to another within the oral cavity of the same individual, with reported success rates ranging from 89 to 98 %. **Objective:** to evaluate the success of autotransplantation as a therapeutic alternative for a tooth diagnosed with vertical root fracture. **Case report:** a 26 years old male patient who presented with vertical root fracture in tooth 47. **Treatment:** autotransplantation of tooth 48 was performed using digital planning and a three-dimensional (3D) printed replica model, followed by root canal treatment, postendodontic rehabilitation, and clinical, radiographic, and tomographic follow-up over a six months period. **Results:** the transplanted tooth remained functional and asymptomatic, with physiologic mobility and no signs of root resorption or pathology. Mild bone loss was observed at the crestal bone and furcation areas. **Conclusion:** the success of dental autotransplantation depends on accurate diagnosis, proper digital planning, and surgical management in addition to a rigorous endodontic protocol.

Keywords: *Vertical root fracture, Tooth autotransplantation, Digital planning, Cone-beam computed tomography, 3D printing.*

Introducción

Las fracturas verticales radiculares (VRF) corresponden a fracturas longitudinales de orientación axial que comprometen cemento, dentina y el sistema de conductos radiculares. Constituye una de las principales razones de extracción dental prematura, particularmente en dientes tratados endodóncicamente.

Patel et al. describieron en 2022 esta entidad y propusieron una clasificación que distinguen entre:

- Fractura incompleta: afectan una sola porción de la raíz.
- Fracturas completas: se extienden desde una pared proximal hasta el lado opuesto de la raíz.[1]

Autotrasplante dental

Se define como el traslado de un diente desde un sitio a otro dentro de la cavidad oral del mismo individuo. El diente donante puede encontrarse parcial o completamente erupcionado, y presentar formación radicular completa o incompleta.[2]

Aparece como una alternativa terapéutica a la exodoncia de órganos dentarios con presencia de VRF.

Tan et al. en su artículo citan a Almpani y Chung, quienes señalan que el éxito del autotrasplante dental depende de múltiples factores, entre ellos, el estadio del desarrollo radicular, el manejo óseo, el protocolo quirúrgico, tipo de férula, terapia antibiótica y su posterior manejo endodóncico.[3]

En una revisión sistemática y metaanálisis de Baxmann M et al. en 2025, en la que incluyeron veinte artículos con un total de 1 366 dientes trasplantados, los reportes de éxito fueron del 89 al 98 %, según el tipo de diente donante, desarrollo radicular y protocolo quirúrgico utilizado.[4]

Objetivo

El presente artículo tiene como finalidad documentar un reporte de caso de el OD 47 con presencia de fracturas verticales radiculares, cuyo plan de tratamiento consistió en un autotrasplante dental de OD 48 hacia el alvéolo receptor del OD 47, con lo que se obtuvieron resultados clínicos favorables sin evidencia de patología periapical.

Caso clínico

Paciente masculino de 26 años de edad, originario de Tijuana, Baja California.

Anamnesis

Antecedentes personales: tabaquismo ocasional, refirió consumo de dos cigarrillos cada fin de semana.

Exploración intraoral

Se observó una restauración de resina desajustada y filtrada, así como el desplazamiento de las cúspides linguales sin desprendimiento del fragmento dental en el OD 47. (Fig. 1 A-B)

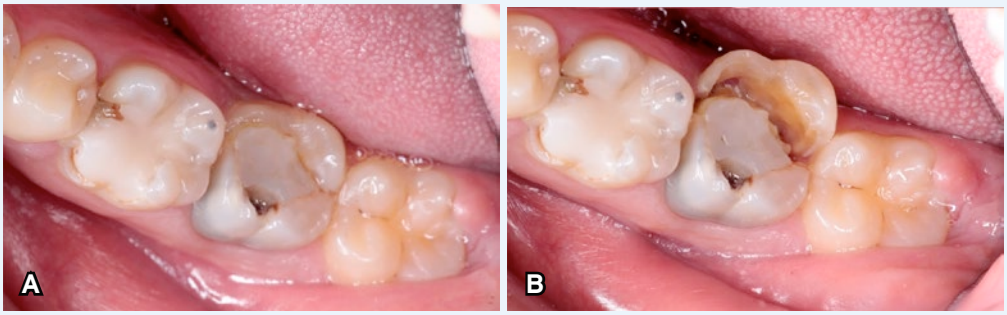

Figs. 1. Imágenes intraorales del cudrante 4. A) Restauración de resina desajustada del OD 47; B) Desplazamiento de fragmento coronorradicular de las cúspides linguales de OD 47.

Pruebas de percusión horizontal y vertical

Resultaron positivas, el paciente refirió dolor espontáneo.

Se registró movilidad fisiológica. Se realizó sondaje periodontal con sonda Carolina del Norte (Hu Fredy); los hallazgos se registraron en un periodontograma digital. (Fig. 2)

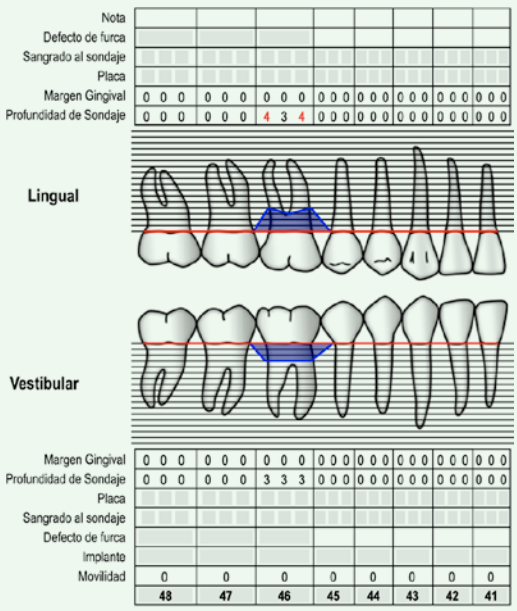

Fig. 2. Periodontograma del OD 47 (fuente: https://www.periodontalchart-online.com/es/).

Exploración imagenológica

Radiografía periapical

Se observó el OD 47 con un tratamiento de conductos previo, subobturado, con presencia de poste metálico atornillado y reconstrucción posendodóncica de resina compuesta filtrada, con tejidos periodontales normales. (Fig. 3)

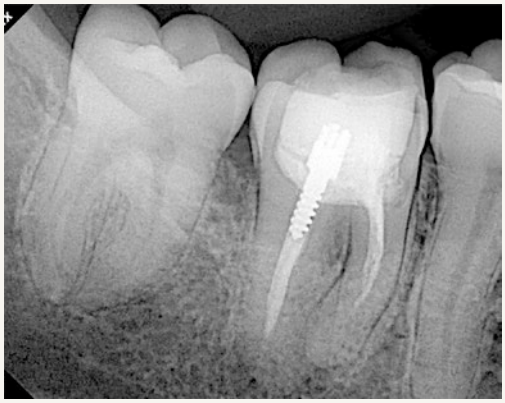

Fig. 3. Radiografía periapical del OD 48 donante, OD 47 con endodoncia previa, subobturado y poste metálico atornillado.

Tomografía de haz cónico (campo de visión 16 x 9, oclusal completa)

El corte coronal evidenció una fractura que compromete estructuras de esmalte, dentina, cemento y pulpa en sentido coronorradicular. Con base en la clasificación de Bourguignon C et al. propuesta en 2020, se diagnosticó como una fractura complicada coronorradicular.[5] (Fig. 4)

Diagnóstico definitivo

Diente previamente tratado con periodontitis apical sintomática y con fractura vertical radicular de las cúspides linguales -fractura complicada coronorradicular-.

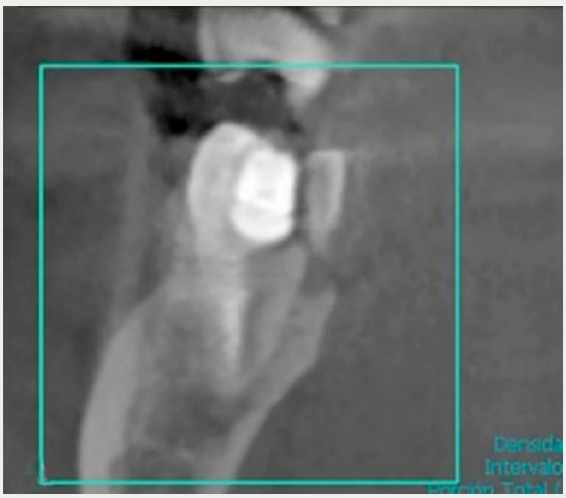

Fig. 4. Corte coronal en tomografía de haz cónico con presencia de fractura vertical radicular.

Tratamiento

Planeación quirúrgica

Con las tomas de la TCHC (archivo Dicom) y un escaneo intraoral (archivo STL), se diseñó e imprimió el modelo réplica con resina 3D biocompatible, con el propósito de reducir los tiempos quirúrgicos y así no comprometer las fibras del ligamento periodontal del OD donante. (Figs. 5)

Figs. 5. Segmentación del modelo de réplica del OD 48.

Odontología Books

¡Ya está a la venta!

odontologiaactual.com

Se realizó a base de una segmentación del OD 48 donante, colocado en posición del alvéolo receptor OD 47. (Figs. 6)

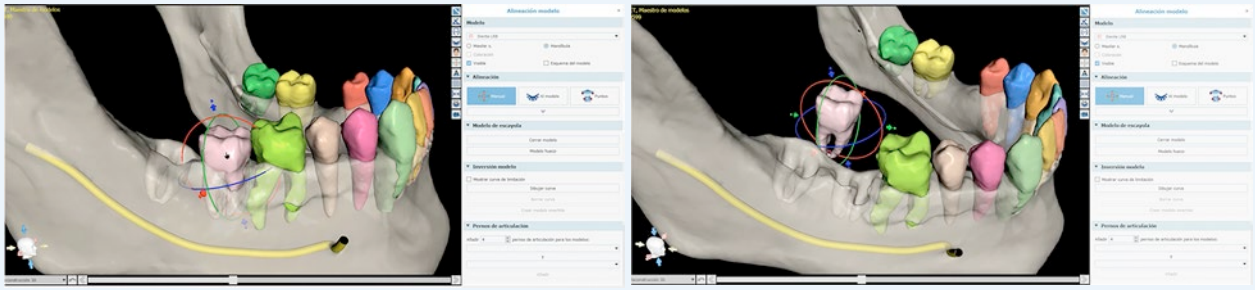

Figs. 6. Prueba de segmentación y espacio del PD 48 en el avéolo receptor en plataforma Blue Sky.

Extracción del OD 47 y autotrasplante del OD 48

Se anestesió con turbocaína al 4 % con epinefrina de 1:100,000 (Zeyco), y se desbridaron papilas del OD 47 con legra de Molt. (Fig. 7)

Fig. 7. Debridación del OD 47.

Una vez extraído de manera quirúrgica, con fresa de carburo 170L y con elevador recto, se retiraron los fragmentos radiculares (Fig. 8)

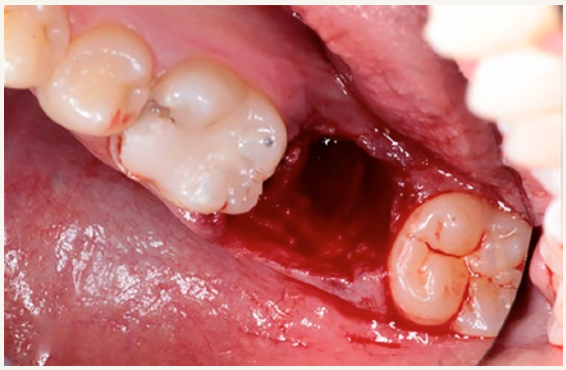

Fig. 8. Extracción del OD 47.

Se hizo curetaje del alvéolo, con cureta de Lucas, solamente por la zona apical sin rapado, hacia las paredes. (Figs. 9 A-B)

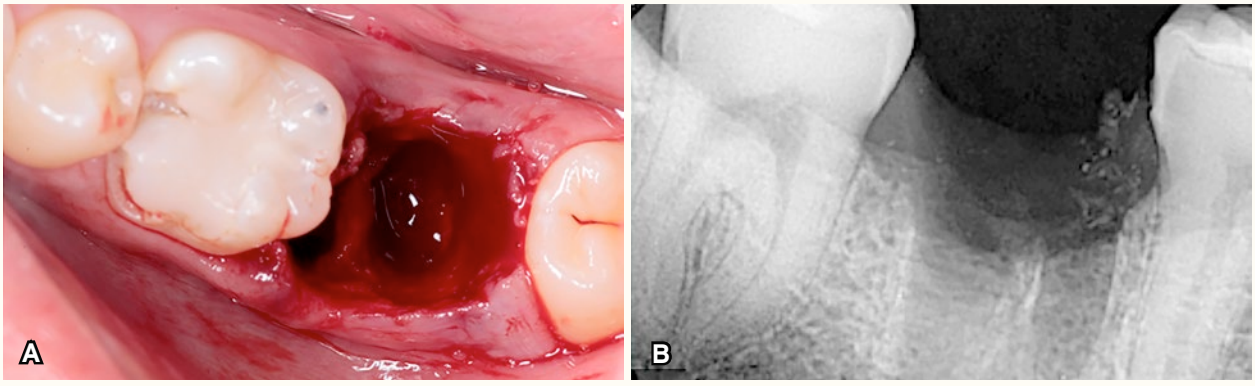

Figs. 9. A) Alvéolo expuesto del OD 47; B) Radiografía posextracción OD 47.

Previamente, el modelo réplica se sumergió en clorhexidina al 2 % (Concepsis, Ultradent) para su desinfección, y después se probó en el alvéolo receptor, lo que provocó que el modelo se colocara en sobreoclusión. Por ello se hizo un remodelado del alvéolo con el taladro alveolar (4.5 x 12 de Hiossen), modificación con la que el modelo réplica ajustó perfectamente en la arcada. (Figs. 10 A-B)

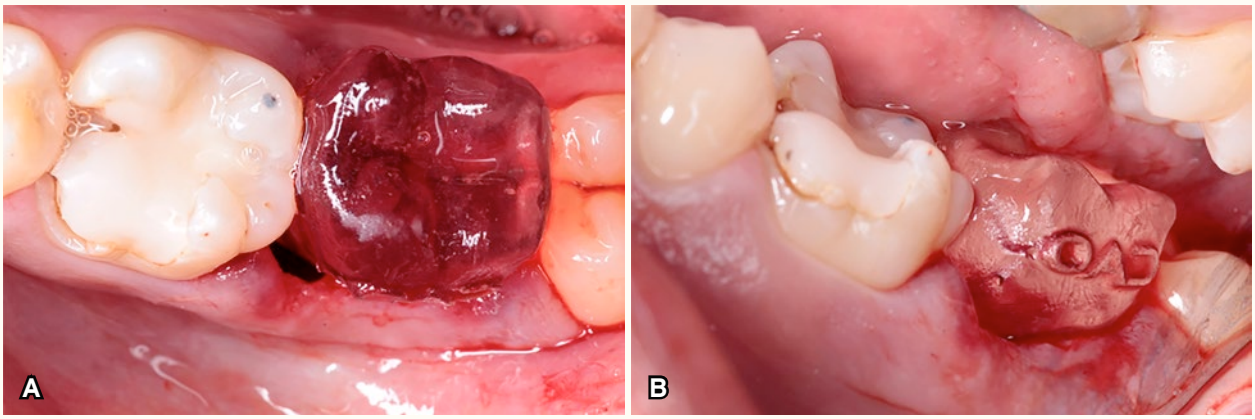

Figs. 10. A) Prueba del modelo réplica en el alvéolo receptor; B) Vista vestibular de modelo de réplica colocado en el alvéolo receptor.

Se hizo la extracción del OD 48 donante de manera atraumática con fórceps, sujeto por la corona clínica, y se llevó al alvéolo receptor con un tiempo extraoral de aproximadamente 12 min. Se aplicó ligera presión digital hacia apical para que ajustara en el alvéolo. Después, se efectuó con un ajuste oclusal y se suturó en punto X con nylon 5-0 (Atramat). Al final se colocó una férula semirrígida con alambre ortodóncico de calibre 0.12, unido por resina compuesta. (Figs. 11 A-F)

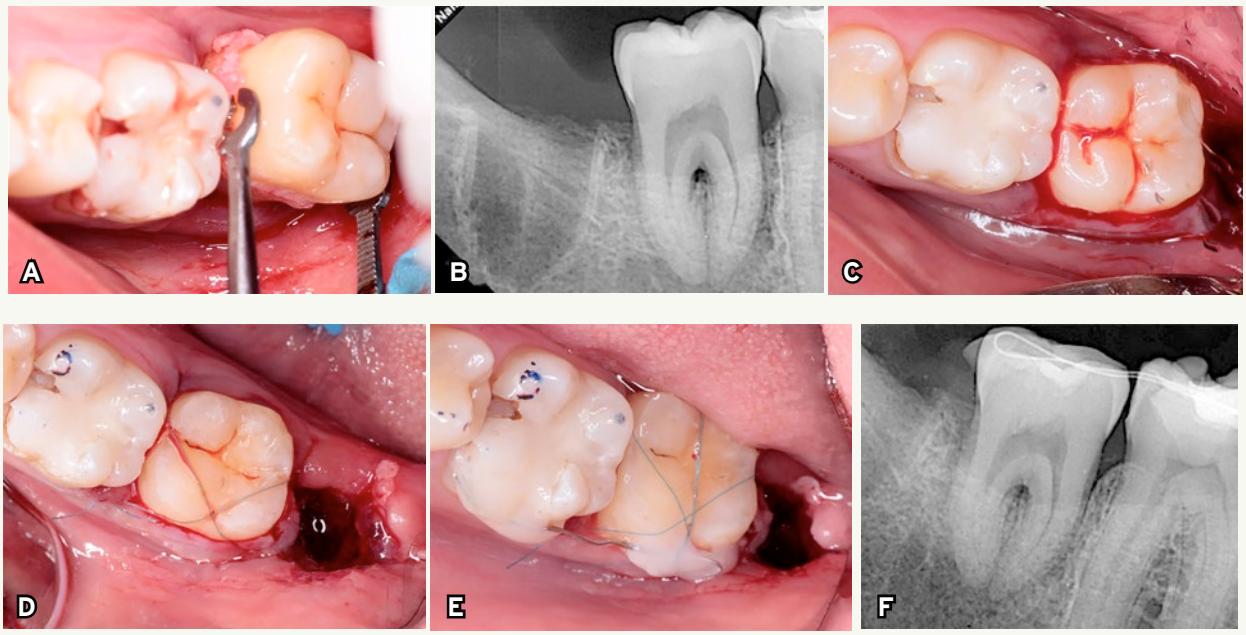

Figs. 11. A) Colocación del OD 48 donante en el alvéolo receptor del OD 47; B) Radiografía del OD donante en el alvéolo receptor; C) Vista oclusal del OD 48 donante en arcada; D) Ajuste oclusal y colocación de sutura en los puntos X y K; E) Colocación de la férula semirrígida con alambre ortodóncico adherido con resina compuesta; F) Radiografía final con el diente en posición y ferulizado.

Indicaciones posoperatorias

Reposo absoluto, dieta suave e higiene bucal cuidadosa en la zona. Prescripción de ketorolaco sublingual de 30 mg junto con una terapia antibiótica corta de tres días de amoxicilina con ácido clavulánico 875/125 mg y enjuagues de clorhexidina 0.12 % (PerioGard, Colgate) para tener mejor control de placa debido al deficiente cepillado que llevará el paciente y, así, disminuir los índices de placa bacteriana.[6]

Tratamiento de conductos

Dos semanas después de la cirugía se retiró el punto de sutura y se comenzó el tratamiento de conductos en el OD 48.

Inicialmente, se colocó anestesia local con lidocaína al 2 % con epinefrina 1:100,000 (Zeyco), con técnica mandibular regional.

Se retiró la férula para lograr aislamiento absoluto a distancia con dique de hule, se accesó mediante pieza de mano y fresa de bola # 2 de diamante (Fig. 12)

Fig. 12. Radiografía de conducto.

Se tomó la longitud de trabajo en conductos mesiales con una lima manual 10 K y se complementó con una regularización de las paredes con fresa Endo Z; posteriormente a los conductos distales con lima manual 10 K. (Figs. 13. A-B)

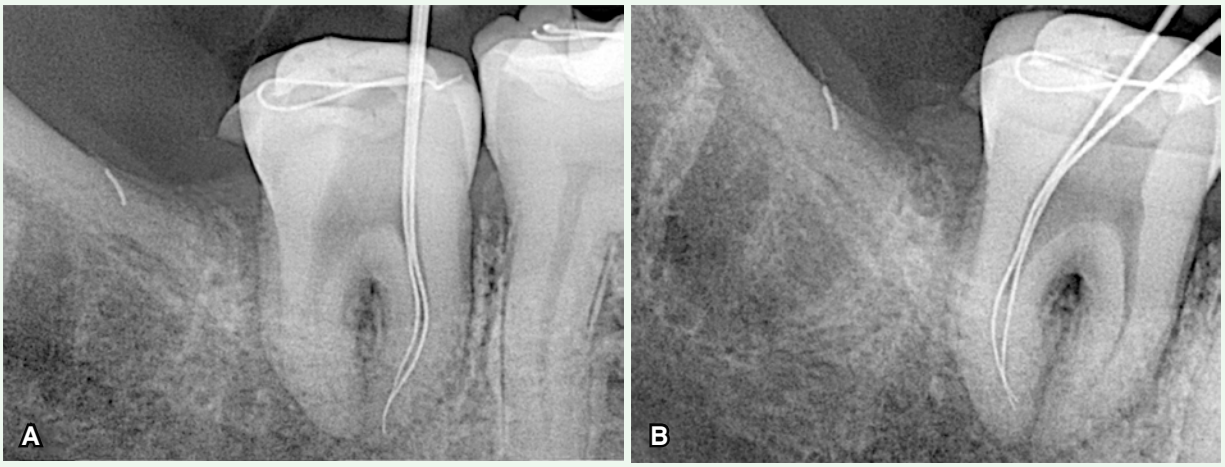

Figs. 13. A) Longitud de trabajo de conductos mesiales; B) Longitud de trabajo de conductos distales.

Se instrumentó con el sistema Rainbow Ultra a 35/04 (Ramo Medical) entre limas rotatorias, se llevaron a cabo irrigaciones con hipoclorito de sodio al 5.25 % (soda clorada) en los conductos.

Se tomó prueba de cono con gutapercha 35/04 (Ramo Medical). En la radiografía periapical, se percibe la formación de un escalón en el tercio medio del conducto distovestibular (DV), por lo que se recapituló con lima manual 20 K para, posteriormente, volver a instrumentarlo con el mismo sistema rotatorio. (Fig. 14)

Fig. 14. Prueba de conducto DV. Se observa que el cono no alcanza debido a la generación de un escalón en el tercio medio radicular.

UNIVERSIDAD CUAUHTÉMOC

San Luis Potosí

ESTUDIA LA

ESPECIALIDAD EN ODONTOLOGÍA PEDIÁTRICA

RVOE: 20220779

ODONTOLOGÍA PEDIÁTRICA

AGOSTO 2026

¡CONOCE EL PLAN DE ESTUDIOS!

LA INFANCIA MERECE A LOS MEJORES PROFESIONALES.

444 **500 4500** | 444 **141 88 05** | www.**ucslp**.edu.mx

Se practicó protocolo de irrigación final que consistió en:

- Tres recambios de hipoclorito de sodio con activación ultrasónica (Ultra X, Eighteeth), por 20 segundos en cada conducto; solución salina y ácido etilendiaminotetraacético (EDTA) al 17 % (Zeyco) dentro del conducto, sin activar durante un minuto.
- Lavado con solución salina con posterior secado con puntas de papel estériles.
- Obturación con onda continua de calor (Fi-P, Fi-E sistema de obturación electrónico RTA Woodpecker) con cemento hidráulico biocerámico (Ceraseal, Metabiomed). (Fig. 15)

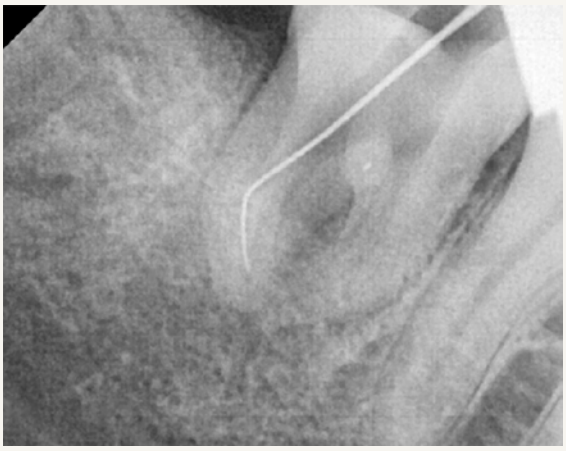

Fig. 15. Recapitulación con lima manual núm.. 20.

Finalmente, se colocó doble sello coronal con teflón estéril y provisit para el sellado del acceso y adherir nuevamente una férula semirrígida. (Fig. 16)

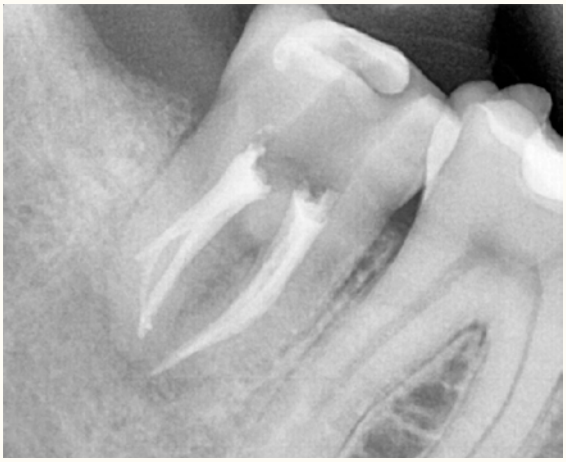

Fig. 16. Obturación con onda continua y cemento hidráulico biocerámico.

Nota

El presente tratamiento de conductos se realizó en dos sesiones bajo magnificación (microscopio S100 OPMI pico, ZEISS), debido a horarios de clínica del Instituto Odontológico de Especialidades de Tijuana (INODET). En la primera sesión de trabajo se colocó hidróxido de calcio (Viaden) mezclado con solución salina, y en la segunda sesión, un mes después, se concluyó el tratamiento.

Rehabilitación posendodóncica

Una semana posterior a la obturación del tratamiento de conductos, se removió la férula semirrígida. Se aplicó anestesia local con lidocaína al 2 % con epinefrina 1:100,000 (Zeyco) y se hizo aislamiento absoluto con dique de hule. Se retiró doble sello coronal de provisit y teflón (Figs. 17 A-B)

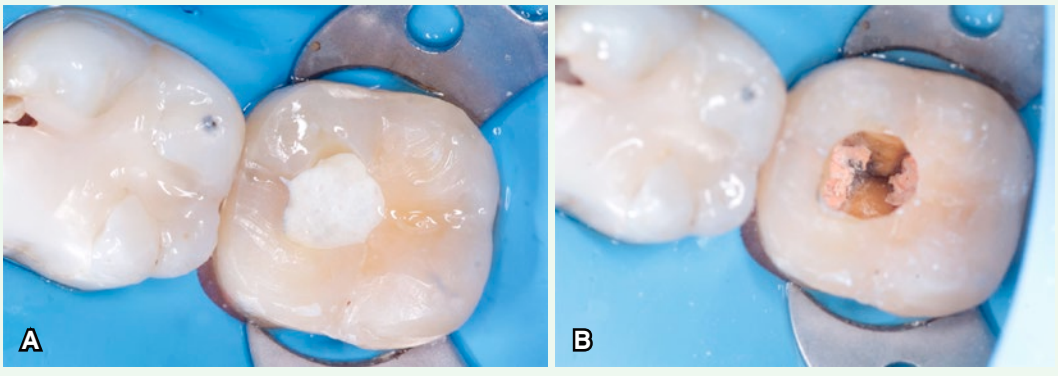

Figs. 17. A) Vista oclusal del OD 48, teflón y provisit como doble sello temporal; B) Remoción del sello temporal y exposición de la gutapercha.

Se limpió la cavidad de acceso con microarenador (Azdent) con óxido de aluminio de 27 micras. (Fig. 18)

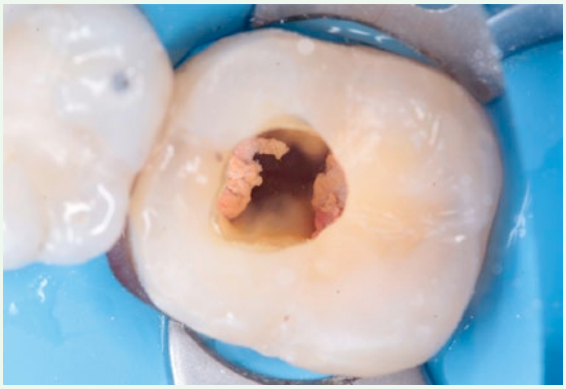

Fig. 18. Cavidad de acceso arenada con óxido de aluminio de 37 micras.

Se continuó con grabado total con ácido fosfórico al 35 % (Ultra-Echt) por 15 segundos y lavado abundante con jeringa triple. Se secó con aire indirecto para efectuar el protocolo adhesivo de dos pasos (OptiBond FL, Kerr). Se inició con frotado del *primer* en el sustrato remanente de dentina, seguido de aplicación de aire indirecto; se continuó con adhesivo sobre dentina y esmalte con el fotocurado por 20 segundos. (Fig. 19)

Fig. 19. Protocolo adhesivo con OptiBond FL.

Posteriormente, se colocó resina reforzada con fibras cortas (Ever X posterior *composite* GC) y fotocurado por 20 segundos. (Fig. 20)

Fig. 20. Colocación de la resina compuesta Ever X posterior.

Colocación de resina compuesta (Harmonize *composite* universal), color A2E, en incrementos, y eliminación de la capa de inhibición con glicerina. (Fig. 21)

Se finalizó con ajuste oclusal con papel articular y pulido con hules.

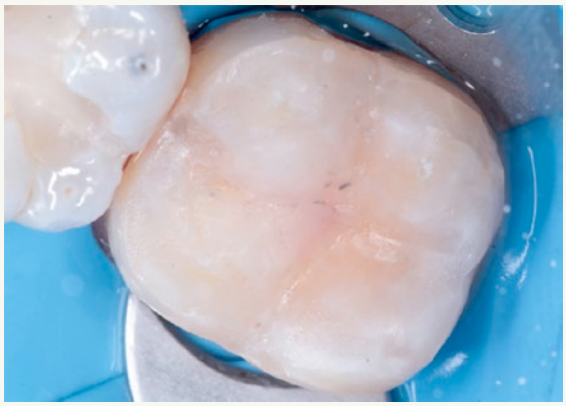

Fig. 21. Colocación de la resina compuesta y conformación de anatomía dental.

Seguimiento

A los dos meses

El diente trasplantado estaba asintomático con movilidad normal. Las radiografías periapicales confirmaron cicatrización ósea satisfactorias con preservación de ligamento periodontal (LPD), sin signos de reabsorción o alguna patología apical. (Fig. 22)

Fig. 22. Radiografía periapical a los dos meses del procedimiento quirúrgico.

A los tres meses

No hubo muchos cambios radiográficos aparentes. (Fig. 23).

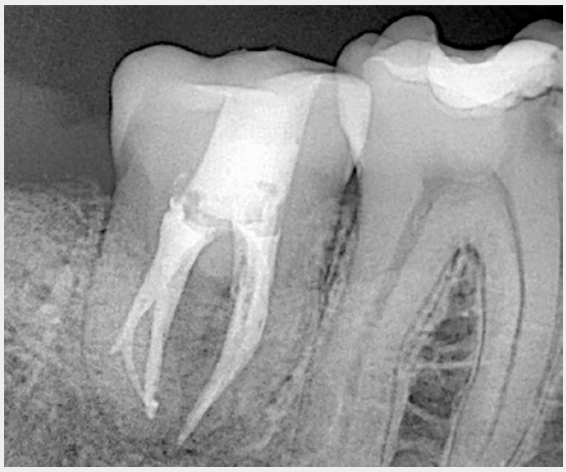

Fig. 23. Radiografía periapical a los tres meses.

Resultados

Al los seis meses se evidenció una leve pérdida ósea en las crestas óseas adyacentes y furca. Se solicitó una TCHC (8 x 5 cuadrante) en el que se confirmó una leve pérdida, no aparente, de hueso cortical en sentido vestibular y lingual, las crestas óseas permanecieron en una buena posición. En la furca no se percibió algún tipo de inserción de hueso alveolar. (Figs. 24 A-B)

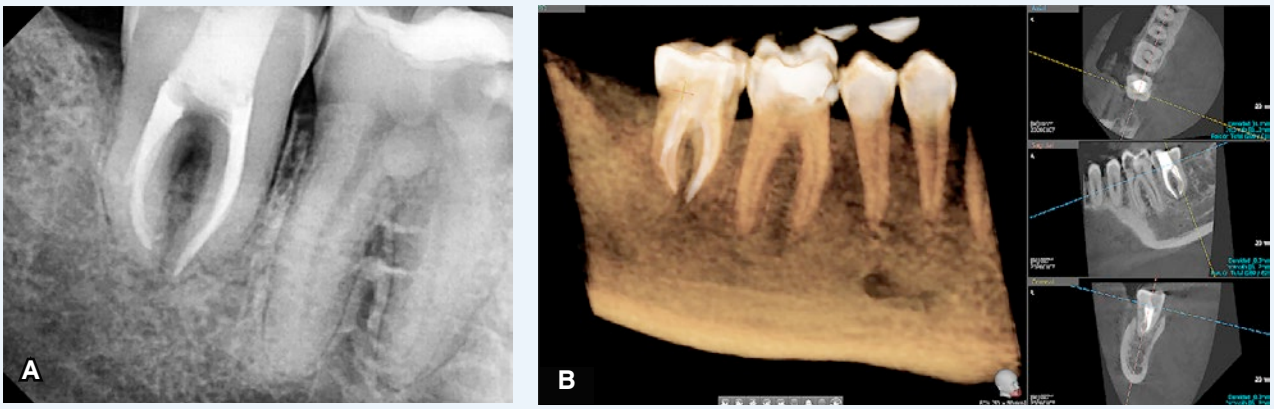

Figs. 24. A) Radiografía periapical; B) TCHD con integración ósea en mesial y distal con ausencia de lesión apical.

El diente autotrasplantado se presentó asintomático, sin signos de reabsorción o patología periapical, se apreció el espacio del ligamento periodontal con una movilidad fisiológica y una encía aparentemente sana. (Fig. 25)

Fig. 25. Imágenes intraorales. Se observa un periodonto aparentemente sano.

Discusión

El autotrasplante dental ha demostrado ser una alternativa terapéutica predecible, con tasas de supervivencia y éxito elevadas cuando se siguen protocolos estrictos. Un metaanálisis en el año 2022 reportó tasas de éxito entre el 89.4 y el 95.9 %, con seguimientos promedio de hasta cuatro años, evidencia que posiciona al autotrasplante como un tratamiento viable con menores complicaciones en dientes con un ápice inmaduro, comparados con los de ápice maduro.[7] También se reportó mayor éxito en alvéolos recién creados, en dientes supernumerarios y en complementación del uso del modelo réplica.[8] En un análisis retrospectivo se confirmaron cifras de éxito de 83.3-95.7 %, con un seguimiento de diez años.[9]

En el presente caso, el OD donante correspondió a un tercer molar con formación radicular completa, condición que en la literatura se ha asociado a mayor riesgo de complicaciones, como reabsorción radicular o anquilosis. No obstante, el éxito observado puede atribuirse a factores clave descritos en estudios previos, como la extracción atraumática, el control estricto del tiempo extraoral y la preservación del ligamento periodontal. En el trabajo titulado *A prospective study on autotransplantation of mandibular third molars with complete root formation*, los autores reafirmaron que una alternativa razonable es que un tercer molar puede ser el reemplazo de la pérdida de otro molar, sin olvidar lo más importante: hacer un abordaje quirúrgico cuidadoso con el fin de no dañar las fibras del ligamento periodontal.[10]

La planeación digital y el uso de un modelo réplica tridimensional constituyen elementos diferenciales relevantes en este caso. Algunos estudios recientes han demostrado que dichos modelos impresos en 3D, reducen significativamente el tiempo quirúrgico y evitan la manipulación repetida del diente donante en el ajuste del alvéolo, como lo mencionaron Bernal JD et al.[11] en 2025. En la investigación *Influence of augmented reality technique on the accuracy of autotransplanted teeth in surgically created sockets* se realizaron autotransplantes en cadáveres. Cada diente donante se colocó en su respectivo alvéolo con éxito, tras un fresado y osteotomía guiados sin complicaciones, por lo que se ajustaban a las dimensiones de los dientes donantes. Su colocación precisa se facilitaba debido al trabajo del flujo digital e instrumental impreso en 3D.[12] Resultados muy similares se encontraron en el estudio de pacientes humanos con el uso de instrumental impreso 3D en 2023.[13]

Complicaciones

A los seis meses se observó una pérdida ósea leve en crestas óseas y furca. Este hallazgo se ha descrito en estudios como una posible consecuencia de factores locales y sistémicos. Han B et al. en 2025, determinaron que los factores que podrían llevar al fracaso son los dientes trasplantados que se cayeron en el acto quirúrgico, una movilidad de grado III, inflamación del ligamento periodontal, salud general del paciente, salud bucal y tabaquismo.[14] En un estudio cuyo objetivo fueron las consideraciones en que la endodoncia podría influir en el autotrasplante, se determinó que sí resulta en una tasa de extracciones significativas, con seguimientos de 8 años.[15]

En comparación con la literatura, el éxito del presente reporte de caso radica en la correcta selección del mismo, la planeación digital, la ejecución quirúrgica cuidadosa y el manejo endodóncico oportuno, que se alinea con los principios propuestos en múltiples estudios, como es la extracción atraumática del OD donante, control de tiempo extraoral y preservación del ligamento periodontal. En este caso, aún con presencia de un factor de riesgo como es el tabaquismo, es posible obtener resultados clínicos satisfactorios cuando se siguen protocolos basados en evidencia. Se considera por lo tanto, que para confirmar una complicación en el

enfoque terapéutico será necesario continuar con el seguimiento del caso clínico.

Conclusiones

El éxito del autotrasplante dental depende de un diagnóstico preciso, una adecuada planeación digital y un manejo quirúrgico en complemento de un protocolo endodóncico riguroso. El presente reporte de caso demuestra resultados favorables en el reemplazo del segundo molar inferior derecho (OD 47) mediante el autotrasplante de un tercer molar inferior derecho (OD 48). A los seis meses de seguimiento, el diente trasplantado se mantiene funcional, en oclusión, asintomático y sin complicaciones clínicas significativas, por lo que se continuará con seguimiento periódico para evaluar su integración periodontal y signos clínicos a largo plazo.

Referencias bibliográficas

1. Patel S, Bhuva B, Bose R. Present status and future directions: vertical root fractures in root filled teeth. Inter Endod J.2022;55(Suppl 3):804-26. Doi:10.1111/iej.13737
2. Dokova AF et al. Advancements in tooth autotransplantation. J Am Dent Assoc. 2024;155(6):475-83.
3. Tan BL, Tong HJ, Narashimhan S, Banihani A, Nazzal H, Duggal MS. Tooth autotransplantation: An umbrella review. Dent Traumatol. 2023;39(Suppl 1):2-29. Doi:10.1111/edt.12836
4. Baxmann M, Huth KC, Kárpáti K, Baráth Z. Autogenous transplantation of teeth across clinical indications: a systematic review and meta-analysis. J Clin Med. 2025;14(14):5126. Doi: 10.3390/jcm14145126
5. Bourguignon C, Cohenca N, Lauridsen E et al. International Association of Dental Traumatology guidelines for the management of traumatic dental injuries: 1. Fractures and luxations. Dent Traumatol. 2020;36(4):314-30. Doi: 10.1111/edt.12578.
6. Polizzi e, Tetè G, Bova F et al. Antibacterial properties and side effects of chlorhexidine-based mouthwashes prospective, randomized clinical study. J Osseointegr. 2020;12(1):2-7. Doi:10.23805 /JO.2019.12.01.2
7. Lucas E, Bofarull A, Llaquet M, Mercade M, Hernández F,Gargallo J. Does root development status affect the outcome of tooth autotransplantation? A systematic review and meta-analysis. Mater. 2022;15(9):3379. Doi: https://doi.org/10.3390/ma15093379.
8. Kinaia BM, Hasso DF, Jirjis L et al. Supernumerary tooth autotransplantation to replace missing maxillary central incisor using three-dimensional replica: A 6-year follow-up. Inter Orthod. 2022;20(2):100635. Doi:10.1016/j.ortho.2022.100635.
9. Barendregt D, Andreasen JO, Leunisse M, Eggink E, Linssen M, Van der Weijden F, Louropoulou A. An evaluation of 1654 premolars transplanted in the posterior region-A retrospective analysis of survival, success and complications. Dent Traumatol. 2023;39(Suppl 1):50-62. Doi: 10.1111/edt.12849.
10. Dhar S, Singh G, Mishra M, Gaur A. A prospective study on autotransplantation of mandibular third molars with complete root formation. Craniomaxillofac Trauma Reconstr. 2022;15(4):340-9. Doi: 10.1177/19433875211055600
11. Bernal JD, Suresh N, Nagendrababu V,et al. Guided auto-transplantation of a supernumerary tooth into a surgically created socket using osseodensification and a palatal connective tissue graft: a case report. J Endod. 2025;2399(25)00800-3. Doi: 10.1016/j.joen.2025.12.001.
12. Marhuenda MT, Faus I, Zubizarreta Á et al. Influence of augmented reality technique on the accuracy of autotransplanted teeth in surgically created sockets. BMC Oral Health. 2024;24:415. Doi: 10.1186/s12903-024-04173-1.
13. Abella Sans F, Garcia-Font M, Nagendrababu V, et al. Accuracy of CAD-CAM surgically guided tooth autotransplantation using guided templates and custom-designed osteotomes in human cadaver mandibles. J Endod. 2023;49(8):1035-1043. Doi.org/10.1016/j.joen.2023.06.008.
14. Han B, Liu L, Jiang Z, Ye L, Cao Y, Pan J. Efficacy of root canal treatment for autotransplanted third molars: a 6-Year cohort study of 167 teeth in southern China. Peer J. 2025;13:e18824. Doi: 10.7717/peerj.18824.
15. Lin PY, Chiang YC, Hsu LY, Chang HJ, Chi LY. Endodontic considerations of survival rate for autotransplanted third molars: a nationwide population-based study. Int Endod J. 2020;53(6):733-41. Doi: 10.1111/iej.13273.

MASTER ONLINE SPEAKER

¡APRENDE A PRESENTAR DE MANERA IMPACTANTE EN EVENTOS VIRTUALES!

¿UN GRAN SPEAKER NACE O SE HACE?

SPEAKERS® 2.0
Improving healthcare speakers

Forma parte de esta nueva generación 2.0 de SPEAKERS

Bexident®

encías cuidado intensivo

Acción inmediata

Clorhexidina + Dexpantenol + Alantoína

- **Reduce** la colonización bacteriana
- Inhibe la creación de **biofilm oral**
- Ayuda a la **reducción** de la inflamación y a reparar encías y mucosa

Isdin México
PROTEGER TU PIEL ES SALUD
Aviso de publicidad No. 24151420020D00026 / 213300201B0972 / 24151420020D00024 / 24151420020D00025
Reg. No.: 0993c2019 SSA / Reg. No.: 1009C2019 SSA / Reg. No.: 1036C2019 SSA

Bexident®

post tratamiento coadyuvante

CHITOREGENERATE TECH
ANTISEPTIC + HEALING

Triple acción

Con Clorhexidina + Chitosán

- Acción formadora de **film protector**
- Acción **antimicrobiana**
- Acción **prolongada**

ISDIN
LOVE YOUR SKIN

Tratamiento de ortopedia y ortodoncia maxilofacial en paciente con hipoplasia maxilar

Caso clínico

Orthopedic and orthodontic treatment in a patient with maxillary hypoplasia: case report

CD Gretel González Morales

Alumna de la especialidad en Ortodoncia, Centro Universitario de Posgrado e investigación en Salud, Universidad Autónoma de Baja California, campus Tijuana

CDEO Daniel Cerrillo Lara

Coordinador de la especialidad de Ortodoncia, Centro Universitario de Posgrado e Investigación en Salud, Universidad Autónoma de Baja California, campus Tijuana

Resumen

Introducción: la mordida cruzada anterior asociada a hipoplasia maxilar puede afectar la estética y función orofacial. El tratamiento ortopédico temprano puede modificar el patrón de crecimiento y evitar complicaciones. **Objetivo:** es describir el manejo terapéutico mediante ortopedia y ortodoncia maxilofacial en etapa temprana. **Caso clínico:** paciente femenina de 11 años de edad, con mordida cruzada anterior, sobremordida horizontal de -1 mm y vertical de 0 %, apiñamiento leve y líneas medias no coincidentes. El análisis cefalométrico indicó relación esquelética clase I (ANB 1°), patrón de crecimiento vertical, incisivos inferiores retroinclinados (87°) y perfil recto. **Tratamiento:** se empleó tratamiento ortopédico con disyuntor tipo McNamara y máscara facial, seguido de ortodoncia con aparatología MBT 0.022". **Resultados:** se logró avance maxilar (SNA 83°), mejoría del ANB (2°), *overjet* de 3.4 mm y *overbite* de 2 mm, con clase I bilateral y se observó una mejoría en la curva de la sonrisa, con una mayor exposición de los dientes superiores y la corrección de la mordida cruzada anterior. Las líneas medias dentales coinciden adecuadamente con la línea media facial, un paralelismo radicular adecuado, la verticalización exitosa del segundo molar inferior izquierdo, que previamente se encontraba mesioangulado, una buena densidad ósea y una relación corona-raíz favorable de 1:2. **Conclusiones:** El tratamiento ortopédico ortodóncico secuencial fue efectivo para corregir la mordida cruzada anterior y mejorar la armonía esquelética y dentoalveolar.

Palabras claves: *Hipoplasia maxilar, Mordida cruzada anterior, Ortopedia dentofacial, Disyunción maxilar, Máscara de protracción facial, Maloclusión esquelética, Tratamiento interceptivo.*

Abstract

Introduction: anterior crossbite associated with maxillary hypoplasia can affect orofacial aesthetics and function. Early orthopedic treatment can modify the growth pattern and prevent complications. **Objective:** to describe the therapeutic management using maxillofacial orthopedics and orthodontics in the early stages. **Clinical case:** an 1 years old female patient presented with anterior crossbite, a horizontal overbite of -1 mm and a vertical overbite of 0%, mild crowding, and non-coincident midlines. Cephalometric analysis indicated a Class I skeletal relationship (ANB 1°), a vertical growth pattern, retroclined lower incisors (87°), and a straight profile. **Treatment:** orthopedic treatment was performed using a McNamara expander and facemask, followed by orthodontics with 0.022" MBT appliances. **Results:** maxillary advancement (SNA 83°), improvement of the ANB (2°), overjet of 3.4 mm, and overbite of 2 mm were achieved, with bilateral Class I occlusion, so an improvement in the smile curve was observed, with greater exposure of the upper teeth and correction of the anterior crossbite. The dental midlines coincided appropriately with the facial midline, root parallelism was adequate, the lower left second molar, which was previously mesioangular, was successfully uprighted, bone density was good, and a favorable crown-to-root ratio of 1:2 was achieved. **Conclusions:** sequential orthopedic-orthodontic treatment was effective in correcting the anterior crossbite and improving skeletal and dentoalveolar harmony.

Keywords: *Maxillary hypoplasia, Anterior crossbite, Dentofacial orthopedics, Maxillary expansion, Facial protraction mask, Skeletal malocclusion, Interceptive treatment.*

Introducción

Durante la etapa de crecimiento, diversas maloclusiones pueden afectar el desarrollo armónico del sistema estomatognático. Entre ellas, la mordida cruzada anterior destaca por su impacto funcional y estético. El diagnóstico temprano y la intervención ortopédica durante los picos de crecimiento permiten modificar el desarrollo óseo y prevenir maloclusiones severas [1,2,3,]

Hipoplasia maxilar

Es un trastorno del desarrollo óseo caracterizado por un crecimiento insuficiente del maxilar superior en los planos anteroposterior, vertical y/o transversal, lo que compromete la estética facial y la función oclusal.[4]

Etiología

Puede ser diversa. En algunos casos, tiene origen congénito, como ocurre en ciertos síndromes craneofaciales; en otros, puede ser adquirida como resultado de traumatismos faciales, infecciones o intervenciones quirúrgicas.[5] En ausencia de una causa identificable, se considera idiopática.

Características clínicas

Se puede observar un perfil facial cóncavo, proyección del tercio medio facial deficiente y mordidas cruzadas anteriores o posteriores con compensaciones dentarias como la proinclinación de incisivos superiores.[6,7]

Diagnóstico

Se establece mediante evaluación clínica y análisis cefalométricos.

Mordida cruzada anterior

Ocurre cuando uno o más dientes del maxilar superior ocluyen por detrás de los dientes inferiores, lo que interviene en la relación normal.[8]

Clasificación

- **Dental:** por inclinación anómala de los dientes sin alteración ósea.
- **Funcional:** resultado de un desplazamiento mandibular anterior por interferencias oclusales.
- **Esquelética:** derivada de discrepancias en el desarrollo de los maxilares, como hipoplasia maxilar o exceso mandibular.[9]

Tratamiento ortopédico

El manejo ortopédico temprano de pacientes con hipoplasia maxilar y mordida cruzada anterior puede incluir la disyunción maxilar rápida combinada con el uso de máscara facial. La disyunción expande transversalmente el maxilar superior mediante la activación controlada de un tornillo, que separa la sutura palatina media. Puede realizarse con dispositivos como el tornillo tipo Hyrax o el disyuntor McNamara, que permiten también incorporar ganchos para aplicar tracción extraoral.[10,11] Cuando se emplea conjuntamente con una máscara de protracción facial, se busca estimular el crecimiento hacia adelante del maxilar mediante fuerzas ortopédicas transmitidas desde el aparato intraoral al sistema extraoral. Esta combinación es especialmente efectiva durante las etapas activas de crecimiento.[12,13,14]

Maduración esquelética

La elección del momento terapéutico depende de la evaluación de la maduración esquelética. El método de maduración vertebral cervical (MVC) es el más utilizado, ya que permite identificar los picos de crecimiento sin necesidad de radiografías adicionales.[15,16]

Objetivo

El propósito de exponer este caso clínico de una paciente de 11 años de edad, es describir el manejo terapéutico mediante ortopedia y ortodoncia maxilofacial en etapa temprana.

Caso clínico

Paciente femenino de 11 años de edad, sin antecedentes médicos relevantes, acude a la clínica de la especialidad en Ortodoncia del Centro Universitario de Posgrado e Investigación en Salud (CUPIS) de la Universidad Autónoma de Baja California, campus Tijuana.

Motivo de la consulta

"Muerdo mal".

Análisis extraoral

Se observó un paciente con biotipo mesofacial, forma de cara ovalada, línea superciliar simétrica, línea bipupilar asimétrica, competencia labial presente.

En el análisis facial vertical se observó tercio medio aumentado; lateralmente, la paciente presentaba un perfil recto (169º), ángulo nasolabial de 98˚ y ángulo mentolabial de 133º. En las imágenes de sonrisa, se observa línea media dental superior no coincidente con línea media facial, líneas medias dentales no coincidentes entre sí. Al sonreír muestra el 30 % de los dientes anterosuperiores. (Figs. 1)

Figs. 1. Fotografías extraorales iniciales.

Análisis intraoral

Presentaba 24 dientes erupcionados, dentición permanente, forma de arcada superior e inferior ovalada, relación molar clase I derecha, relación molar izquierda no valorable, sobremordida vertical del 0 %, sobremordida horizontal de -1 mm, apiñamiento dental leve, líneas medias dentales no coincidentes, mordida cruzada anterior y posterior. En el análisis transversal presentó una distancia de cúspide a cúspide de 23 mm y de fosa a fosa de 24 mm. (Figs. 2)

Figs. 2. Fotografías intraorales iniciales.

Análisis radiográfico

En la radiografía panorámica se observaron 28 dientes presentes incluidos los segundos molares sin erupcionar, restauración extensa con resina en primer molar inferior derecho, relación corona-raíz 1:2. (Fig. 3)

Figura 3. Radiografía panorámica inicial.

Análisis cefalométrico

Se observó una relación maxilomandibular clase I (ANB 1º), patrón de crecimiento vertical, incisivos superiores en norma con respecto a plano palatino (112º), incisivos inferiores ligeramente retroinclinados con respecto a plano mandibular (87º). Ángulo interincisal 135º, lo que indicó un perfil plano. (Figs. 4 A-B, Tabla 1)

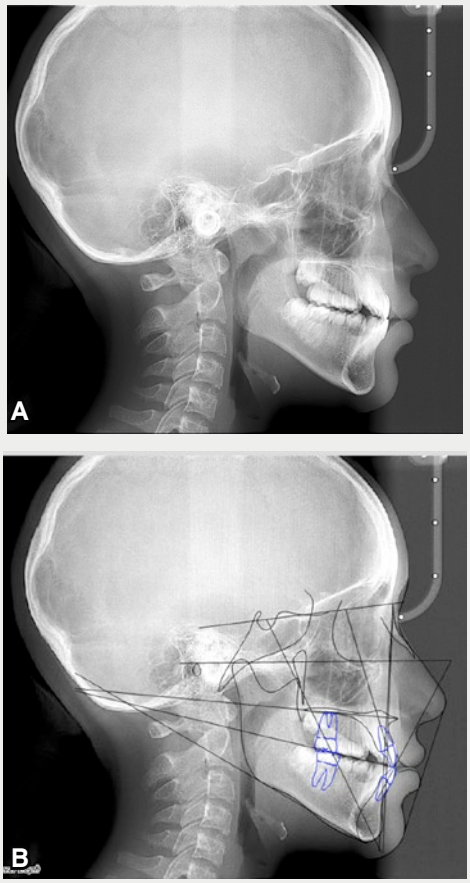

Figs. 4. A) Radiografía lateral cefalométrica; B) Cefalometría de Steiner.

Tabla 1. Análisis cefalométrico de Steiner inicial

Medida	Norma	Resultados
SNA	82º ± 2	80º
SNB	80º ± 2	79º
ANB	2º ± 2	1º
SND	76º ± 2	76º
Seg SL	51 mm	47 mm
Seg SE	22 mm	20 mm
Ang Go-Gn / SN	32º ± 2	34º
Plano oclusal / SN	14º	20º
Ang 1s / NA	22º ± 2	19º
Dist 1s / NA	4 mm ± 2	3.5 mm
Ang 1s / ENA-ENP	110º	112º
Ang 1s / SN	103º ± 2	99º
Ang 1i /NB	25º ± 2	25º
Dist 1i /NB	4 mm ± 2	6 mm
1i / Go-Gn	90º ± 2	87º
Ángulo interincisal	131º ± 2	135º
Overjet	2.5 mm	-0.9 mm
Overbite	2.5 mm	1.2 mm

Tratamiento

Objetivos

Mejorar el perfil y la sonrisa, mantener la clase I molar derecha, establecer clase I molar izquierda, lograr clase I canina bilateral, corregir mordida cruzada anterior y posterior, establecer sobremordida horizontal y sobremordida vertical, corregir apiñamiento y giroversiones, armonizar arcadas, obtener una oclusión funcional y mantener salud periodontal.

Plan

Se estructuró en dos fases principales

Fase I – Tratamiento ortopédico

- Colocación de expansor tipo McNamara
- Colocación de máscara de protracción maxilar
- Revaloración diagnóstica a los seis meses.

Fase II - Tratamiento ortodóncico

- Colocación de aparatología fija MBT *slot* 0.22''.

Procedimiento

Fase I. Tratamiento ortopédico

Se indicó la colocación de un expansor tipo McNamara con el objetivo de lograr una expansión transversal del maxilar superior. Se indicó una activación diaria durante doce días para alcanzar una apertura total del tornillo de 3 mm. Simultáneamente, se colocó una máscara facial de protracción tipo Morales 1, con la finalidad de estimular el avance del maxilar y corregir la mordida cruzada anterior. Se indicaron elásticos extraorales de media pulgada con una fuerza de 14 onzas. (Figs. 5-6)

Figs. 5. Colocación de McNamara.

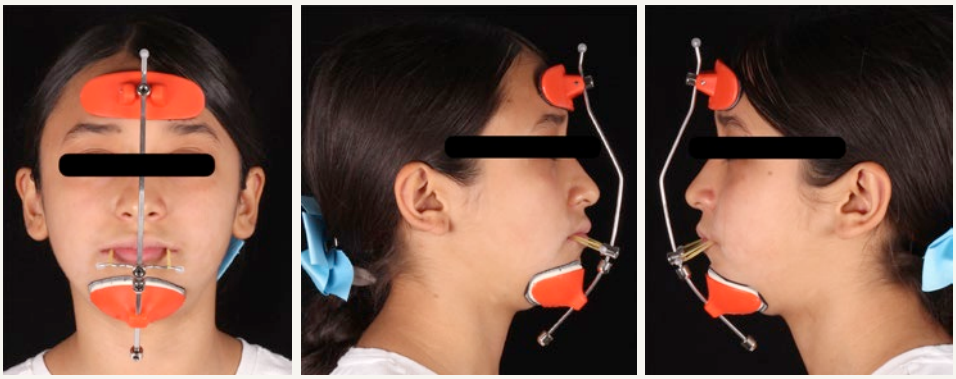

Figs. 6. Fotografías con máscara facial Morales 1, elásticos ½ de pulgada 14 oz de fuerza.

Citas de seguimiento

En la siguiente cita, se colocó resina fluida para ferulizar el tornillo y se continuó con el uso de la máscara facial durante un período de cinco meses. (Figs. 7)

Figs. 7. Ferulización de tornillo con resina.

Cita de seguimiento a los cinco meses

Se retiró el expansor tipo McNamara y se tomaron impresiones para la fabricación de un arco transpalatino que permitiera mantener la dimensión transversal obtenida. También se realizaron fotografías de avance y se solicitaron radiografías panorámica y lateral de cráneo para una nueva valoración del caso. (Figs. 8-9)

Figs. 8. Fotografías intraorales cinco meses de uso de máscara facial.

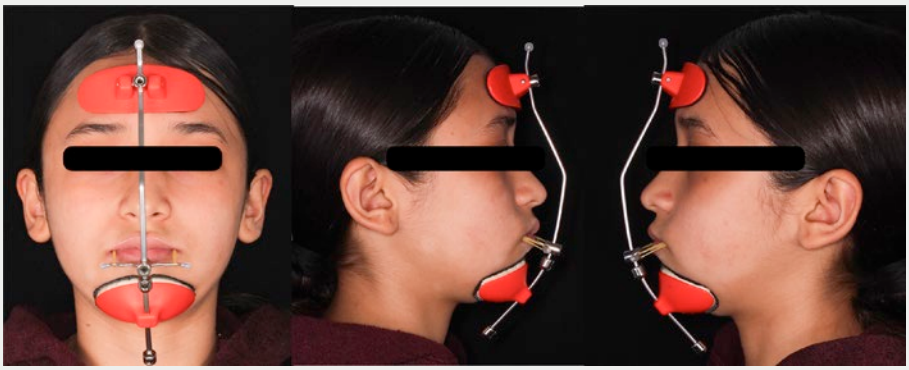

Figs. 9. Fotografías extraorales cinco meses de uso de máscara facial.

Revaloración del caso a los cinco meses posteriores a la fase I de tratamiento de ortopedia

Se incluyeron las fotografías extraorales e intraorales, así como radiografía panorámica y cefalométrica lateral. (Figs. 10)

Figs. 10. Fotografías extraorales, cinco meses posteriores a fase I.

Análisis intraoral

Se observó la corrección completa de la mordida cruzada anterior y posterior. La relación molar fue clase II del lado derecho y clase I del lado izquierdo, mientras que la relación canina fue de Clase II bilateral. La sobremordida vertical se estableció en un 10 %, con una sobremordida horizontal de 2 mm. Se evidenció un apiñamiento dental leve y coincidencia de las líneas medias dentales superior e inferior. (Figs. 11)

Figs. 11. Fotografías intraorales a cinco meses posteriores a fase I.

Análisis radiográfico y cefalométrico

Se documentó un cambio favorable en la posición del maxilar superior, con un ángulo SNA que pasó de 80° a 83°, y un ángulo ANB que aumentó de 1° a 2°, lo cual indica una mejora en la relación anteroposterior maxilomandibular. La inclinación de los incisivos superiores fue de 114° con respecto al plano palatino, y la de los incisivos inferiores de 88° respecto al plano mandibular. El ángulo interincisal se ubicó en 132°, resultado que se atribuye principalmente al avance ortopédico del maxilar superior. (Figs. 12, 13 A-B, Tabla 2)

Fig. 12. Radiografía panorámica a 5 meses posteriores a la fase 1.

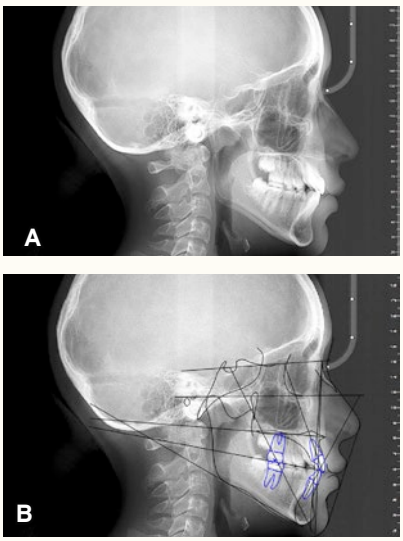

Figs. 13. A) Radiografía lateral cefalométrica; B) Cefalometría de Steiner

Tabla 1. Análisis cefalométrico de Steiner posterior a fase I del tratamiento de ortopedia

Medida	Norma	Resultados
SNA	82° ± 2	83°
SNB	80° ± 2	81°
ANB	2° ± 2	2°
SND	76° ± 2	79°
Seg SL	51 mm	46 mm
Seg SE	22 mm	16 mm
Ang Go-Gn/SN	32° ± 2	30°
Plano oclusal/SN	14°	15°
Ang 1s/NA	22° ± 2	22°
Dist 1s/NA	4 mm ± 2	3.4 mm
Ang 1s/ENA-ENP	110°	114°
Ang 1s/SN	103° ± 2	105°
Ang 1i/NB	25° ± 2	24°
Dist 1i/NB	4 mm ± 2	4 mm
1i/Go-Gn	90° ± 2	88°
Ángulo interincisal	131° ± 2	132°
Overjet	2.5 mm	2.3 mm
Overbite	2.5 mm	1.7 mm

Fase II. Tratamiento ortodóncico

Se inició con la colocación de aparatología fija MBT, *slot* 0.022", en la arcada superior, se utilizó un arco inicial 0.016" NiTi.

En la siguiente cita se instaló la aparatología en la arcada inferior, también con arco 0.016" NiTi, mientras que en la arcada superior se avanzó a un arco 0.019" x 0.025" NiTi. (Figs. 14)

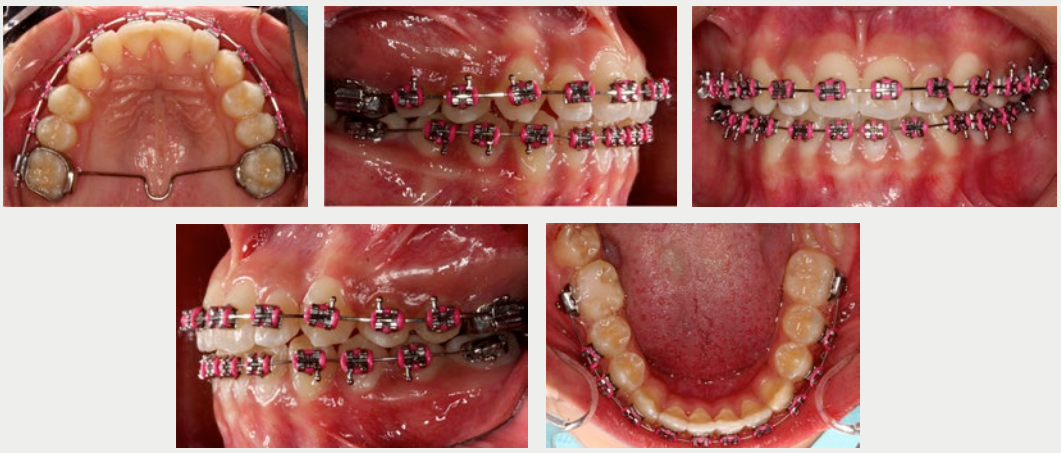

Figs. 14. Colocación de aparatología MBT *slot* 0.022" superior e inferior.

Posteriormente, se continúa con arcos 0.019" x 0.025" NiTi tanto en la arcada superior como en la inferior. Se reemplazaron por arcos de acero inoxidable del mismo calibre (0.019" x 0.025"), en ambas arcadas, para iniciar la fase de detallado y cierre de espacios.

Se colocó una cadena elástica desde el primer premolar superior derecho hasta el primer molar superior izquierdo, y se indicaron elásticos de clase II en configuración doble: del primer premolar superior derecho al primer molar inferior derecho y del canino superior derecho al segundo premolar inferior derecho; del lado izquierdo se indicaron elásticos en forma de caja desde canino y primer premolar superiores izquierdos hacia sus homólogos inferiores, con elásticos de un cuarto de pulgada y 3.5 oz de fuerza. (Figs. 15)

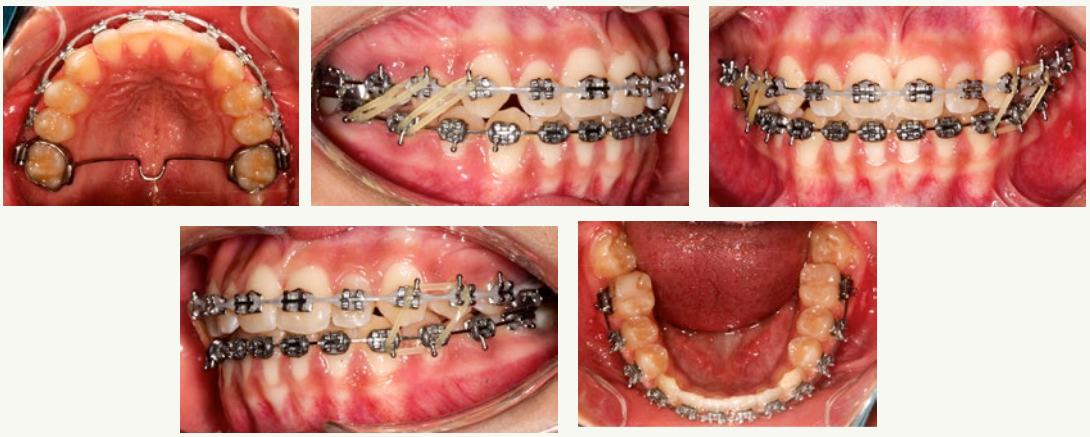

Fig. 15. Fotografías de avance. Arcos 0.019" x 0.025" NiTi, elásticos de clase II derechos, en forma de caja izquierdos, ¼ de pulgada y 3.5 oz de fuerza.

En citas subsecuentes se tomaron radiografías periapicales para valorar la erupción de los segundos molares superiores, y se retiraron las bandas para dar paso a la colocación de tubos en segundos molares superiores e inferiores, junto con un arco 0.018" NiTi.

En citas posteriores, se instaló arco 0.019" x 0.025" en la arcada superior, acompañado de cadena elástica de primer molar a primer molar. También se colocó un botón en la cara lingual del segundo molar inferior izquierdo para traccionar con un elástico cruzado de ¼" y 6 oz, con el objetivo de verticalizar dicho molar. Se modificó la posición del tubo del segundo molar inferior y se colocó un módulo separador para facilitar su movimiento. (Figs. 16)

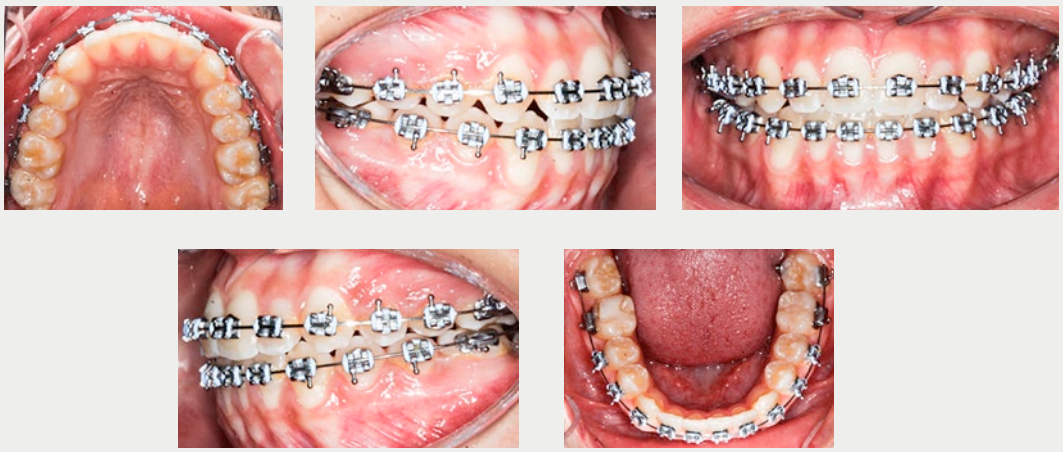

Figs. 16. Imágenes de avance, colocación de tubos en segundos molares inferiores, botón lingual para elástico cruzado ¼" y 6 oz.

Se continuó con arcos 0.019" x 0.025" de acero inoxidable en ambas arcadas, con doblez tipo *offset* en mesial de caninos inferiores y cadena elástica en la arcada superior. En la siguiente la cita se realizaron dobleces artísticos en el arco superior: *inset* en incisivos laterales, *offset* en caninos y doblez de extrusión en caninos superiores. Se indicaron elásticos en caja (de 3 a 4) con medidas de 5/16" y 4.5 oz. (Figs. 17)

Figs. 17. Dobleces artísticos en el arco superior: *inset* en incisivos laterales, offset en caninos y doblez de extrusión en caninos superiores.

En la última cita, previa al retiro de la aparatología, se colocaron cadenas elásticas de primer molar a primer molar, tanto en la arcada superior como en la inferior, para lograr un correcto cierre de espacios. Finalmente, se tomaron impresiones para la confección de retenedores tipo circunferenciales. (Figs. 18)

Figs. 18. Cierre de espacios con cadenas elásticas.

Resultados

Análisis extraoral

Se observó una mejoría en la curva de la sonrisa, con una mayor exposición de los dientes superiores y la corrección de la mordida cruzada anterior. Las líneas medias dentales coinciden adecuadamente con la línea media facial. En el análisis de perfil, se aprecia un perfil recto, con un ángulo facial de 167º, un ángulo nasolabial de 95º y un ángulo mentolabial de 121º, así como una notable mejoría en la proyección malar. (Figs. 19)



Figs. 19. Fotografías extraorales finales.

Análisis intraoral

Se evidenció la corrección del apiñamiento dental y de la mordida cruzada anterior previamente presente. Se logró establecer una relación molar de clase I bilateral y una relación canina de clase I derecha e izquierda, con líneas medias dentales coincidentes entre sí. Como fase de retención, se colocaron retenedores tipo circunferencial en ambas arcadas. (Fig. 20)

Figs. 20. Fotografías intraorales finales.

La radiografía panorámica muestra un adecuado paralelismo radicular, la verticalización exitosa del segundo molar inferior izquierdo, que previamente se encontraba mesioangulado, una buena densidad ósea y una relación corona-raíz favorable de 1:2. (Fig. 21)

Fig. 21. Radiografía panorámica final.

Tras el tratamiento ortopédico con disyuntor y máscara facial, seguido de ortodoncia, se observó un avance del maxilar superior, con un aumento del SNA de 80º a 83º. La relación esquelética se mantuvo en clase I, que mejoró el ANB de 1º a 2º. El ángulo mandibular (Go-Gn/SN) se redujo de 34º a 32º, lo que modificó un patrón de crecimiento vertical a uno mesofacial.

Los incisivos superiores presentaron una proclinación controlada, aumentando su inclinación respecto al plano palatino de 112º a 116º mientras que los incisivos inferiores se mantuvieron estables, sin variaciones significativas, aunque ligeramente retroinclinados, con un valor constante de 87º.

El ángulo interincisal disminuyó ligeramente y pasó de 135º a 130º como parte de la adaptación dentoalveolar. Clínicamente, se corrigió el *overjet*, que pasó de -0.9 a 3.4 mm, y se mejoró el *overbite*, de 1.2 a 2 mm, con lo que se logró una oclusión funcional adecuada y una mejor armonía esquelética y dentoalveolar. (Figs. 22 A-B, 23, Tabla 3)

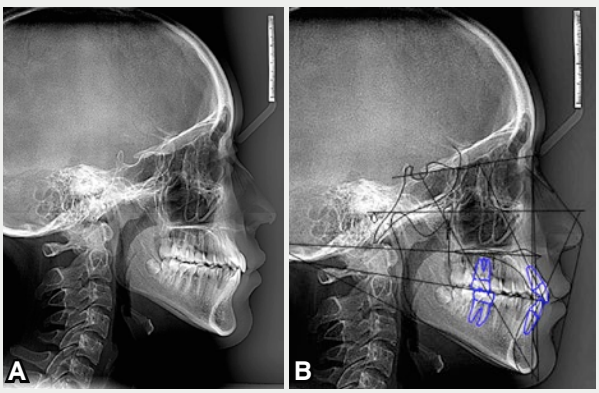

Figs. 22. A) Radiografía lateral; B) Cefalometría de Steiner final en el programa Dolphin Imagin versión 9.0.00.19.

Tabla 3. Análisis cefalométrico de Steiner final

Medida	Norma	Resultados
SNA	82° ± 2	83°
SNB	80° ± 2	81°
ANB	2° ± 2	1°
SND	76° ± 2	79°
Seg SL	51 mm	51 mm
Seg SE	22 mm	20°
Ang Go-Gn/SN	32° ± 2	32°
Plano oclusal/SN	14°	17°
Ang 1s/NA	22° ± 2	24°
Dist 1s/NA	4 mm ± 2	6.4 mm
Ang 1s/ENA-ENP	110°	116 °
Ang 1s/SN	103° ± 2	107°
Ang 1i/NB	25° ± 2	24°
Dist 1i/NB	4 mm ± 2	5 mm
1i/Go-Gn	90° ± 2	87°
Ángulo interincisal	131° ± 2	130°
Overjet	2.5 mm	3.4 mm
Overbite	2.5 mm	2 mm

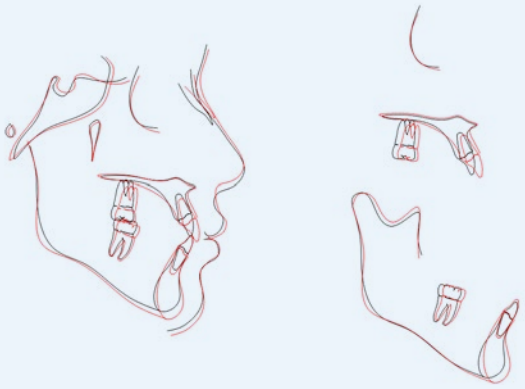

Figs. 23. Sobreimposición de cefalometría en el programa Dolphin Imagin versión 9.0.00.19.

Discusión

El presente caso clínico coincide con la literatura en cuanto a la eficacia del tratamiento ortopédico temprano para corregir discrepancias esqueléticas maxilares. Autores como Rodríguez R et al. (2017)[17] y Romero y Estrada (2010)[18] han demostrado que la combinación de disyunción maxilar con máscara facial mejora la proyección del maxilar y favorece una relación intermaxilar armónica. De manera similar, Reyes et al. (2015)[19] reportaron expansión transversal efectiva con disyuntores, mientras que Ruiz y Sáez (2015)[20] obtuvieron resultados positivos en pacientes con mordida cruzada anterior esquelética. Estos hallazgos respaldan la elección terapéutica empleada en este caso, resaltando la importancia de intervenir durante el crecimiento para evitar tratamientos más invasivos en la adultez.

Conclusiones

El tratamiento combinado de ortopedia y ortodoncia permitió corregir eficazmente la mordida cruzada anterior y mejorar la relación esquelética y dentoalveolar.

La fase ortopédica, mediante disyunción maxilar y máscara de protracción facial, favoreció el avance del maxilar superior y la corrección de la discrepancia anteroposterior. Posteriormente, la fase ortodóncica consolidó los cambios estructurales mediante la alineación dental y el establecimiento de relaciones molares y caninas de clase I bilateral.

Los cambios clínicos y cefalométricos reflejaron una mejoría integral del perfil facial, del patrón de crecimiento y de la oclusión. Se destaca la importancia del diagnóstico temprano y la planificación secuencial en el manejo de maloclusiones complejas.

Referencias bibliográficas

1. Sada M, Girón J. Maloclusiones en la dentición temporal o mixta. Elsevier; 2018.
2. Gurrola, Orozco. Maloclusiones. FES Zaragoza, UNAM.
3. Proffit WR, Fields HW, Sarver DM. Ortodoncia contemporánea. 5a ed. Elsevier; 2013. Pp. 163-5.
4. Meneses D, Botero P. Alternativas para el tratamiento de hipoplasias maxilares. CES Odontol. 2012;25(1):64-81.
5. Revisión Bibliográfica Cirugía Bucal. Rev Esp Cir Oral y Maxilofac. 2007;29(2):129-30.
6. Pinto P. Malformaciones congénitas. Ediciones Uninorte; 1998.
7. Verdezoto V, Campos EL. Tratamiento ortopédico de maloclusión esquelética clase III por hipoplasia maxilar con miniplacas en pacientes en crecimiento. Rev. Cient Esp odontol UG. 20181(1).
8. Mitchell L, Littlewood SJ. An introduction to orthodontics. 3.º ed. Oxford University Press; 2007.
9. Prakash P, Durgesh BH. Anterior crossbite correction in early mixed dentition period using Catlan's appliance: A case report. ISRN Dent. 2011:2011:298931. Doi: https://doi.org/10.5402/2011/298931
10. Machado A, García C, Gutiérrez A. Wong J. Expansión ortopédica del maxilar. Reporte de un caso. Rev Cien Méd Pinar del Río. 2023;27(5).
11. Calvo D, Martínez I, García del Busto M, Hernández Y O, Saborit T. Maxillar disjunction. Rev Méd Elect. 2018;40(1):192-9.
12. González E. Cambios morfológicos en el paladar con la disyunción temprana. [Tesis] Oviedo, España. Universidad de Oviedo; 2012.
13. Uribe GA. Ortodoncia: teoría y clínica. 2a ed. Corporación para Investigaciones Biológicas; 2010.
14. Da Silva L. Tratamiento de la maloclusión de clase III con máscara facial. Acta Odontol Venez. 2006;44(3):424-30.
15. Carrasco M, Mendoza AM, Andrade FM. Implementación de la ortodoncia interceptiva. Dom Cienc. 2017;4(1):332-40.
16. García C, García CD, Romero Y, Machado A, Labrador DM. Evaluación de las vértebras cervicales como indicador de maduración ósea en menores de 19 años. Rev Cienc Méd. 2022;26(5):e5537.
17. Rodríguez PE, Estrada MA, Meneses A. Tratamiento de la maloclusión Clase III con protracción maxilar: Reporte de caso. Rev Estomatol Herediana. 2017;27(3).
18. Romero BI, Estrada A. Máscara facial de protracción como tratamiento de maloclusiones clase III: reporte de caso clínico. Rev Latinoam Ortod Odontop. 2010.
19. Ricardo RM, Comas MRB, Martínez RMR et al. Expansión rápida del maxilar con el tornillo Hyrax en un adolescente. MediSan. 2015;19(03):417-21.
20. Ruiz CC, Sáez G. Corrección de mordida cruzada anterior con ortopedia. Rev Mex Ortod. 2015;3(4):239-48.

GUM® ADVANCEDCARE

Pastas y enjuagues con fórmulas avanzadas
para el cuidado diario de dientes y encías,
ayudando a mantener una sonrisa limpia,
protegida y saludable.

SALUD ES BELLEZA

AVISO DE PUBLICIDAD: 223300202D0549

Abordaje endodóncico quirúrgico de premolar superior con geminación

Caso clínico

Endodontic-surgical approach to a maxillary premolar with gemination: case report

CD Francisco Javier Villa Hernández
Estudiante de 4º semestre de la especialidad en Endodoncia en el Instituto Odontológico de Especialidades de Tijuana

MD Haniel Berenice Vázquez Hernández
Asesor metodológico y docente de la especialidad en Endodoncia en el Instituto Odontológico de Especialidades de Tijuana

CDE Karla Gutiérrez Nolasco
Asesor clínico y docente de la especialidad en Endodoncia en el Instituto Odontológico de Especialidades de Tijuana

Dr. Édgar Ramiro Méndez Sánchez
Especialista encargado del área de Patología y Medicina Oral-Maxilofacial

Resumen

Introducción: la geminación dental constituye una alteración del desarrollo que puede comprometer la anatomía interna y dificultar el abordaje terapéutico cuando se asocia a patología periapical. **Objetivo:** documentar el manejo conservador mediante abordaje endodóncico quirúrgico de un diente con geminación y lesión periapical crónica. **Caso clínico:** paciente masculino de 20 años de edad, a quien se le diagnostica geminación dental OD 14, complicación pulpar y periapical por un granuloma periapical asociado a infección crónica de origen endodóncico y presencia de tracto sinuoso vestibular secundario a drenaje crónico de la lesión infecciosa. **Tratamiento:** inicialmente se le realizó tratamiento endodóncico con el que se logró el control de la infección intraconducto; no obstante, ante la persistencia de la lesión, se indicó tratamiento quirúrgico -apicectomía- para eliminar el tejido granulomatoso inflamatorio y colocar plasma rico en fibrina combinado con injerto óseo bovino. **Resultados:** durante los controles posteriores se observaron hallazgos compatibles con reparación ósea favorable. **Conclusiones:** el abordaje terapéutico permitió obtener cambios clínicos y radiográficos compatibles con un proceso reparador de resolución ósea y disminución de la lesión periapical inicial.

Palabras clave: *Geminación dental, Anomalía dental, Lesión periapical, Diente doble, Apicectomía, Regeneración ósea.*

Abstract

Introduction: dental gemination is a developmental anomaly that can compromise internal anatomy and complicate therapeutic management when associated with periapical pathology. Objective: To document the conservative management of a geminated tooth with a chronic periapical lesion using an endodontic surgical approach. **Case report:** a 20 years old male patient who was diagnosed with geminated tooth #14, pulpal and periapical complications due to a periapical granuloma associated with a chronic endodontic infection and the presence of a vestibular sinus tract secondary to chronic drainage of the infectious lesion. **Treatment:** initially, endodontic treatment was performed, achieving control of the intracanal infection. However, due to the persistence of the lesion, surgical treatment -apicoectomy- was indicated to remove the inflammatory granulomatous tissue and place platelet-rich fibrin combined with a bovine bone graft. **Results:** subsequent follow-up visits revealed findings consistent with favorable bone repair. **Conclusions:** the therapeutic approach allowed for clinical and radiographic changes compatible with a reparative process of bone resolution and reduction of the initial periapical lesion.

Keywords: *Dental gemination, Dental anomaly, Periapical lesion, Double tooth, Apicectomy, Bone regeneration.*

Introducción

Las alteraciones del desarrollo dentario comprenden un grupo heterogéneo de condiciones que afectan la morfología, el número, el tamaño o la estructura de los órganos dentales que suelen repercutir tanto en la función masticatoria como en la estética, así como en la salud bucal.

Geminación dental

Es una anomalía o alteración del desarrollo poco frecuente que se origina cuando un solo germen dentario, durante su desarrollo, presenta un intento incompleto de división pero, debido a una invaginación, deviene en la formación incompleta de dos dientes[3] lo que da lugar a una corona aumentada de tamaño o con apariencia bífida.[1]

Itkin en Nahmias y Rampado (2002) mencionaron que la geminación es el resultado de la formación de dos coronas idénticas y que, clínicamente, el diagnóstico se confirma cuando el número de dientes en la arcada es normal.

En la mayoría de los casos, se asocia a la presencia de una única raíz y un solo conducto radicular; sin embargo, pueden existir variaciones anatómicas que incrementan la complejidad del diagnóstico y del manejo clínico, especialmente en el contexto de tratamientos endodóncicos.[2]

Etiología

Aún no se encuentra completamente establecida, no obstante, diversos estudios clásicos sugieren que la predisposición genética desempeña un papel relevante en el desarrollo de esta alteración morfoanatómica, que puede asociarse a patrones de herencia autosómica dominante o recesiva con baja penetrancia (Pindborg, 1970; Shafer et al., 1983; Caliskan, 1992). De manera complementaria, otros autores han planteado que factores ambientales, como traumatismos, deficiencias vitamínicas y ciertas enfermedades sistémicas, podrían intervenir en su aparición.[4] Durante la exploración clínica se caracteriza por la aparición de una corona doble o bífida por la división de un germen normal.[5]

Prevalencia

En la literatura científica de Costa Rica se hace referencia a que, con respecto a la aparición en las diferentes razas, es más propicio su hallazgo en raza de Asia central y oriental (conocida por sus características como raza mongoloide) con 5 %, mientras que en la caucásica es del 0.5 %[6]. En Colombia la incidencia se reportó aún menor, con una frecuencia del 0.1 %.[7]

La incidencia varía entre el 0.1 y el 0.5 % en dentición permanente y puede alcanzar hasta el 0.8 % en dentición temporal, con mayor predilección en dientes anteriores y sin diferencias marcadas entre sexos.[8]

Tratamiento endodóncico

Cuando un diente con geminación presenta infección, el abordaje terapéutico se vuelve desafiante debido a la complejidad anatómica del sistema radicular, especialmente en casos con dos raíces o cámaras pulpares independientes,[9] por ello el conocimiento detallado de las características anatómicas y clínicas de los dientes geminados resulta esencial para un diagnóstico preciso y una planificación endodóncica adecuada, que garantice el éxito terapéutico a largo plazo.

Caso clínico

Paciente masculino de 20 años de edad, quien acude a consulta dental al Instituto Odontológico de Especialidades de Tijuana (INODET).

Motivo de la consulta

Refirió dolor persistente en el sector posterosuperior derecho, específicamente a nivel del diente premolar núm. 14, además de notar la presencia de una pequeña "bolita" o "grano" en la encía superior desde hacía algunos meses, que drenaba ocasionalmente un líquido con sabor desagradable de color blanquecino. (Fig. 1)

Fig. 1. Tracto sinuoso.

Anamnesis

Negó antecedentes de trauma dental, procedimientos previos en la zona o enfermedades sistémicas hasta el momento, por lo que se clasifica como paciente ASA I, según la Asociación Americana de Anestesiología.

Examen clínico intraoral

Número de dientes normal, en el conteo se obtuvo el total de 28 dientes, en el área maxilar 14 dientes, así como un excedente correspondiente al diente geminado. (Fig. 2)

Fig. 2. Número de dientes normal más el excedente del diente geminado.

Se observa la pieza dentaria comprometida al OD 14: primer premolar superior derecho; anomalía morfológica en la corona del diente con apariencia de aumento del tamaño mesiodistal; surco central pronunciado, que sugiere geminación dental. Presencia de tracto sinuoso -fístula- en el fondo de saco vestibular relacionado con el OD 14. (Fig. 3)

- Encía vestibular con presencia de inflamación localizada con hiperemia gingival (coloración rojiza).
- Sensibilidad positiva a la percusión vertical. Pruebas de vitalidad negativa.

Fig. 3. Aspecto clínico del diente doble, corona doble, geminación dental.

Estudios imagenológico

Radiografía periapical

Se observó una imagen radiolúcida periapical en relación con la raíz del OD 14, compatible con periodontitis apical. (Fig. 4)

Fig. 4. Aspecto radiográfico del diente geminado número 14 con presencia de lesión periapical.

Tomografía computarizada (CBCT)

Se confirmó la presencia de una extensa zona hipodensa que compromete los dos ápices radiculares del diente geminado, lo que evidenció una lesión periapical de mayor tamaño y características infecciosas en diferentes planos; sagital, coronal y transversal. (Figs. 5 A-D)

Figs. 5. Imagenología complementaria CBCT. A) Corte axial; B) Corte coronal; C) Corte sagital; D) Vista lateral.

Se realizó la visualización imagenológica con IA -inteligencia artificial- mediante el programa integrado del sensor radiográfico (Eighteeth Nanopix 2.0), que confirma una rarefacción en el periápice del OD 14, así como dicho órgano dental con anatomía doble. (Fig. 6)

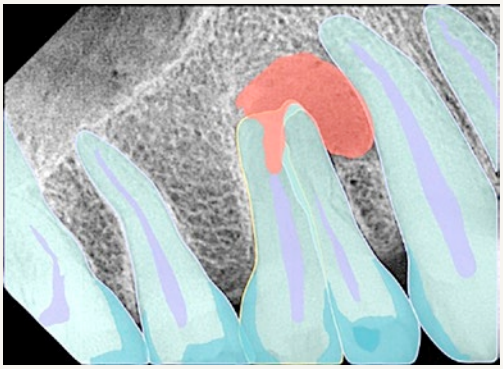

Fig. 6. Imagen con IA donde se observa lesión periapical de gran tamaño.

Diagnóstico

Diferencial inicial

- Diente doble (geminación *versus* fusión)
- Quiste periapical
- Granuloma periapical.

Final

- **Anomalía dental:** Geminación dental en OD 14.
- **Complicación pulpar y periapical:** granuloma periapical asociado a infección crónica de origen endodóncico.
- Presencia de tracto sinuoso vestibular secundario a drenaje crónico de la lesión infecciosa.

Tratamiento

Plan

- Educación del paciente sobre la anomalía dental y su implicancia funcional/estética.
- Tratamiento endodóncico convencional del diente geminado, OD 14, habida cuenta de la complejidad de la anatomía radicular.
- Control y seguimiento clínico y radiográfico para evaluar la resolución de la lesión periapical.
- Realizar cirugía endodóncica: apicectomía, por existencia de lesión mayor a 5 mm.
- Evaluación protésica definitiva para mantener función y estética.

Procedimiento

Una vez establecido el diagnóstico y plan de tratamiento, se le explicó al paciente el protocolo de inicio a fin, quien lo aceptó de forma verbal y por escrito a través de la historia clínica escolar firmada con su puño y letra. El profesor encargado verificó que la historia clínica estuviera llena de forma correcta.

Fases del tratamiento

Fase 1. Endodóncica

Tratamiento de conductos de forma convencional. Se llevó a acabo anestesia del OD 14 mediante técnica supraperióstica y refuerzo con puntos vestibulares con anestesia mepivacaína al 2 % especial (Septodont). Sondeo periodontal del área circundante al diente a tratar para corroborar niveles de inserción óseos, profundidad al sondeo y/o detectar fisuras o surcos. (Figs. 7 A-C)

Figs. 7. Sondeo periodontal. A) Distal; B) Mesial; C) Medial.

Posteriormente, se colocó aislamiento absoluto a distancia desde molares hasta el área de los dientes anteriores. (Figs. 8)

Figs. 8. Aislamiento absoluto con flexidam.

Se realizaron accesos endodóncicos con fresa de carburo y fresa (Endo-Z) para conformar el acceso preciso en ambos dientes premolares geminados con irrigación. (Fig. 9)

Fig. 9. Confección de acceso endodóncico.

Posterior al acceso se irrigó con hipoclorito de sodio al 5.25 % para eliminar restos de tejido necrótico y debris de dentina remanente presente en la cámara pulpar; a continuación, se realizó técnica *crown-down*, ya que el diagnóstico principal fue necrosis pulpar. Para ello se determinó la longitud de trabajo y se instrumentó con el sistema endodóncico Fanta AF blue S One 35/04. Se efectuó irrigación manual con jeringa hipodérmica y punta de irrigación (Irriflex) posterior al uso de cada sistema rotatorio empleado (Figs. 10 A-C)

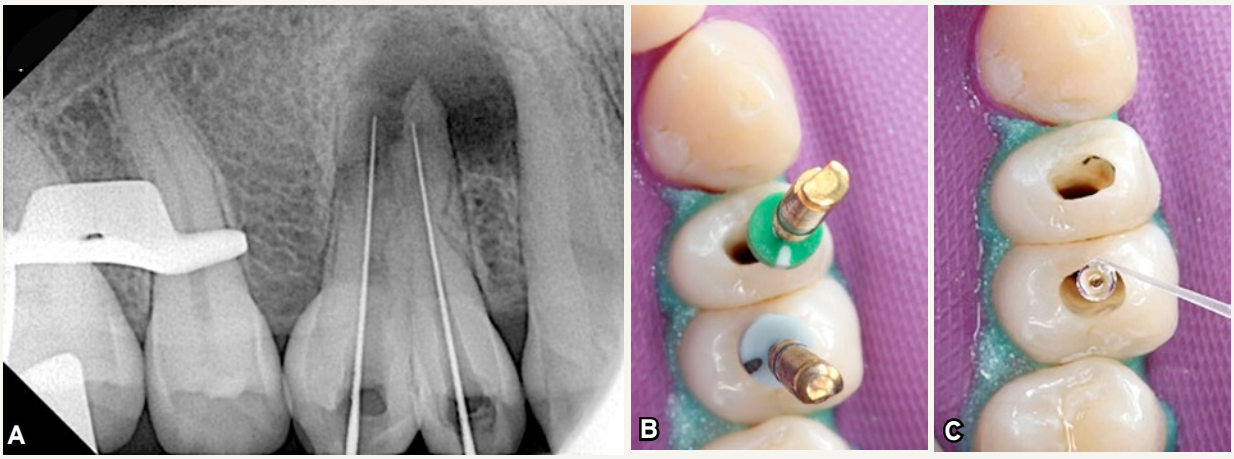

Figs. 10. Conductometría. A) Longitud de trabajo, B) Instrumentación con sistema Fanta AF Blue S One; C) Irrigación con hipoclorito de sodio.

Se activó la solución de hipoclorito de sodio mediante el protocolo correcto de irrigación utilizando irrigación ultrasónica pasiva y finalmente medicación intraconducto (MIC) con hidróxido de calcio durante 7 días. (Figs. 12 A-C, 13)

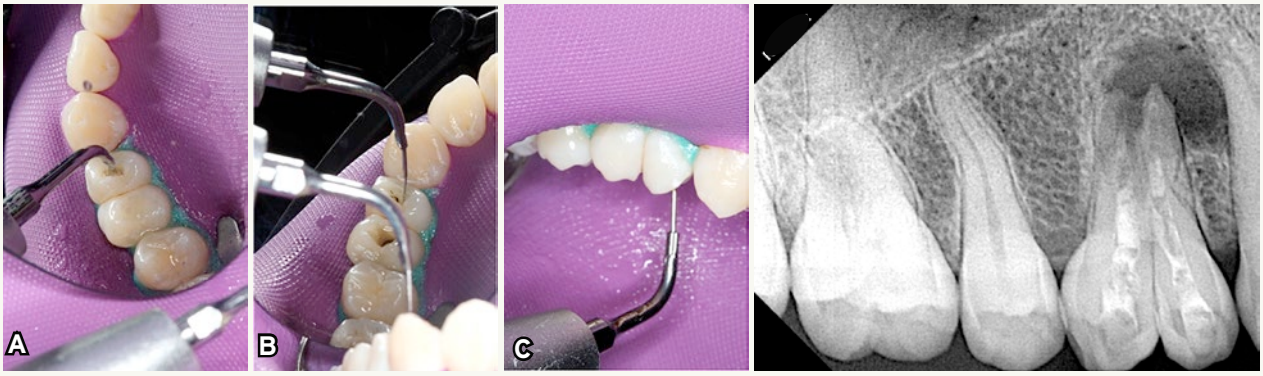

Figs. 12. Irrigación ultrasónica pasiva. A-B) Vista oclusal; C)Vista lateral.

Fig. 13. Radiografía inmediata a la colocación de hidróxido de calcio Ca(OH)- (MIC) por siete días.

Siete días después el paciente acude totalmente asintomático, se realizó la obturación endodóncica del órgano dental, nuevamente se activó la solución de hipoclorito de sodio con técnica de irrigación ultrasónica pasiva en ambos dientes. (Figs. 14)

Figs. 14. Activación PUI de solución de hipoclorito de sodio 5.25 %.

Finalmente, se utilizó solución fisiológica para lavar el conducto final y eliminar restos de hipoclorito de sodio. Posteriormente, se secó con puntas de papel absorbente para eliminar humedad del conducto radicular. (Figs. 15)

Fig. 15. Secado de conductos con puntas de papel absorbente.

Una vez finalizado el protocolo de secado, se calibraron las puntas de gutapercha conos principales, y se agregaron puntas de gutapercha accesorias para la obturación final con cemento AH plus mediante técnica de obturación con GuttaCondensor. (Figs. 16)

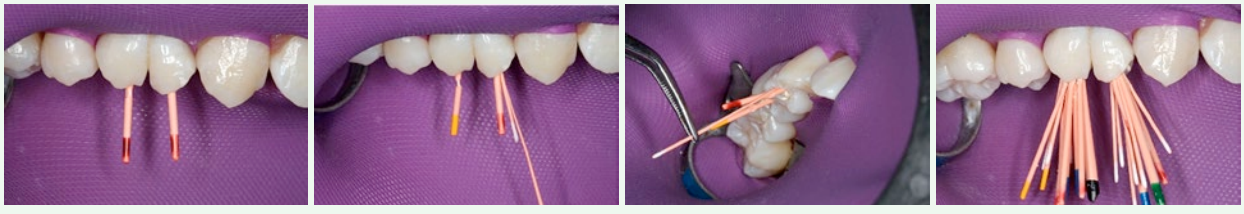

Figs. 16. Prueba de conos principales y accesorios.

Se efectuó una secuencia radiográfica periapical con el propósito de confirmar la longitud de trabajo y la extensión final de la obturación endodóncica. (Figs. 17)

Figs. 17. Radiografías intraoperatorias de la fase de obturación endodóncica.

Una vez realizada la obturación endodóncica final se colocó teflón y provisit para rehabilitar el órgano dental con resina. (Figs. 18)

Figs. 18. Apósito temporal con teflón y provisit primera cita.

Segunda intervención

Se llevó a cabo la reconstrucción del órgano dental con resina nanohíbrida para reconformar los muñones. Se colocó aislamiento absoluto (dique de goma), para hacer una limpieza de la cavidad posendodóncica, seguida de la disposición de ácido grabador al 37 %, por 20 segundos, el adhesivo dental universal (3M), por 15 segundos, y finalizar con el fotocurado con luz LED, por 20 segundos. (Figs. 19 A-E)

Figs. 19. Rehabilitación posendodóncica. A) Charola para reconstrucción dental; B) Vista oclusal; C) Ácido grabador 37 %; D) Protocolo adhesivo; E) Colocación de restauración de resina.

Se ajustó la resina con fresa Arkansas en pieza de mano de alta velocidad, se pulió con gomas de pulido de resina para pieza de baja velocidad y finalmente, se efectuó el ajuste oclusal. (Figs. 20 A-D)

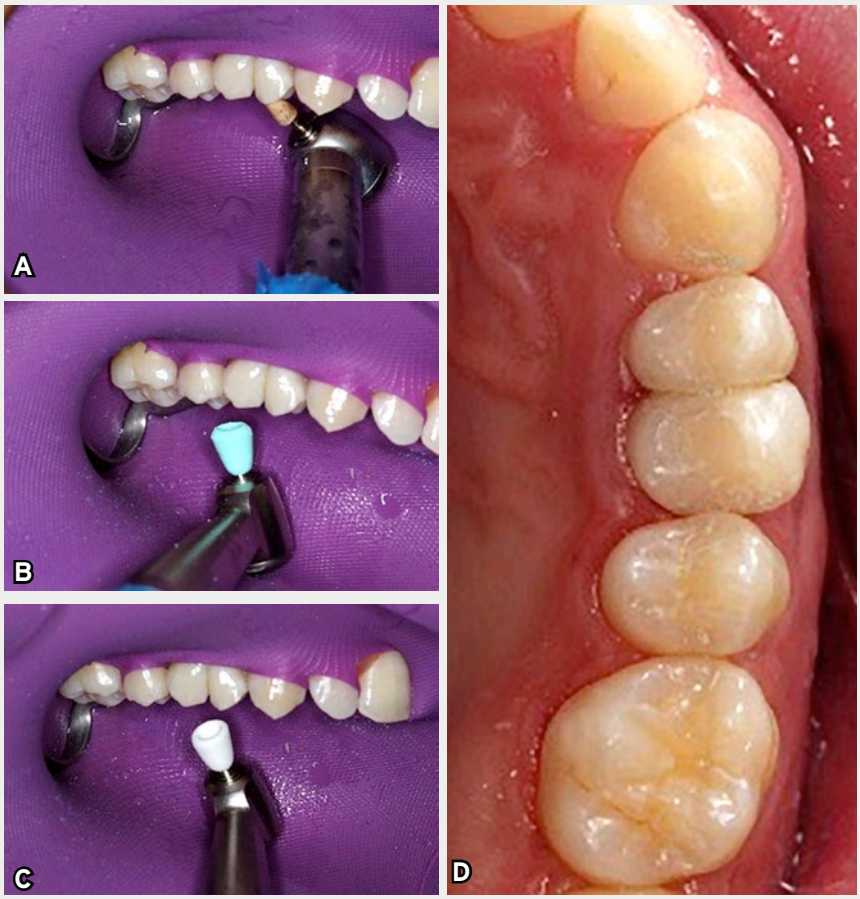

Figs. 20. Ajuste final de resina. A) Ajuste con fresa de Arkansas; B) Goma blanca para pulir *composite*; C) Goma blanca para finalizado de *composite*; D) Restauración final.

Fase 2. Quirúrgica

Se realizó microcirugía endodóncica con materiales bioactivos y regenerativos mediante técnicas quirúrgica conservadoras.

Durante esta, tras los tratamientos endodóncicos correspondientes a la geminación, se planificó un abordaje integral que contempló la selección del tipo de colgajo quirúrgico, las medidas de cuidado posoperatorio y el empleo de materiales bioactivos.

Elección del colgajo

Se basó en la necesidad de obtener un acceso adecuado del área afectada, lo que optimiza la visibilidad del campo operatorio y preserva al máximo los tejidos de soporte. También se consideraron estrategias de manejo posoperatorio orientadas a minimizar la inflamación, el riesgo de infección y favorecer una cicatrización tisular adecuada.

Materiales bioactivos

Su inclusión en el protocolo quirúrgico respondió al objetivo de promover la regeneración ósea y periodontal, debido a sus propiedades de biocompatibilidad, liberación controlada de iones y estimulación celular. Esta decisión clínica se fundamentó en la evidencia científica que respalda el uso de dichos biomateriales para mejorar la integración del tejido duro y blando, especialmente en casos donde las alteraciones morfológicas dentarias, como la geminación, pueden comprometer la arquitectura ósea y periodontal circundante.

Procedimiento

Se efectuó la asepsia de la cavidad oral mediante enjuague con colutorio de clorhexidina al 0.12 % para asegurar un adecuado control antiséptico previo al procedimiento. Posteriormente, se administró anestesia local infiltrativa en el área quirúrgica a tratar.

Se realizaron las incisiones del colgajo mediante un mango y hoja de bisturí No. 15C. Se aseguró la elevación cuidadosa de un colgajo trapezoidal con una legra o periostotomo de Molt, para preservar la integridad de los tejidos blandos adyacentes. (Figs. 21 A-C)

Figs. 21. A) Anestesia, B) Incisión; C) Levantamiento de colgajo a espesor total.

Una vez identificada clínicamente la lesión periapical y el tejido granulomatoso en la región apical del diente geminado, se eliminó el tejido infectado e inflamado con una cucharilla de Lucas, que garantizó la completa remoción del material patológico inflamatorio. (Figs. 22 A-D)

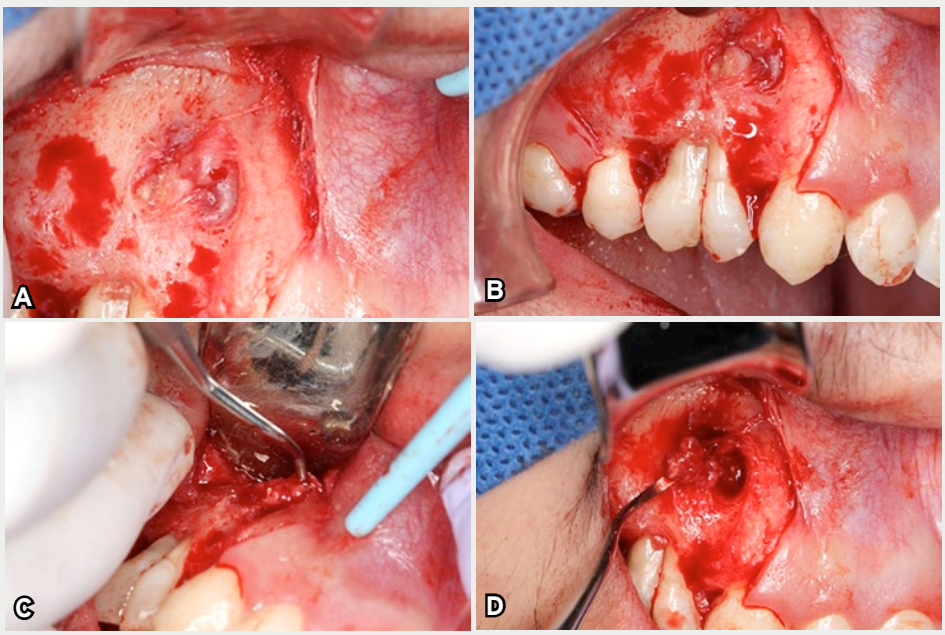

Figs. 22. Remoción manual del tejido inflamatorio. A) Visión clínica de la lesión periapical; B) Tejido inflamatorio presente; C) Desbridamiento de tejido; D) Retiro de tejido con cucharilla de Lucas.

El tejido removido se fijó en una solución de formalina al 10 % para su posterior análisis histopatológico. (Figs. 23)

Fig. 23 Espécimen en formol para su estudio histopatológico.

Estudio histopatológico

Procedimiento para emitir el diagnóstico patológico una vez realizada la resección del tejido patológico.

Después de la biopsia excisional intraoperatoria de la lesión periapical durante la fase quirúrgica del tratamiento (apicectomía), el tejido extirpado se remite al área de Patología y Medicina Oral-Maxilofacial, para su correcto análisis histopatológico. (Fig. 24)

Fig. 24. Proceso de biopsia. A) Retiro de tejido con cucharilla de lucas; B) Espécimen extraído; C) Formaldehído; D) Tejido enviado a patología.

Transcurrida una semana, se obtuvieron los resultados correspondientes del espécimen. (Fig. 25)

INFORME HISTOPATOLÓGICO
ANATOMÍA PATOLÓGICA
CITOPATOLOGÍA

oralab patología

DESCRIPCIÓN MACROSCÓPICA

DESCRIPCIÓN MICROSCÓPICA

DIAGNÓSTICO: BIOPSIA INTRAÓSEA, REFERIDA DE MAXILAR EN REGIÓN APICAL DE ÓRGANO DENTAL 14:
- PERIODONTITIS APICAL CRÓNICA (granuloma periapical)
- CAMBIOS HISTOPATOLÓGICOS COMPATIBLES CON TEJIDO EN PROCESO DE CICATRIZACIÓN

CID

AGREGADO: No se observan datos de atipia celular y/o malignidad.

COMENTARIOS: Se requiere correlación clínica imagen histopatológica.
Lo observado muestra un proceso crónico con infiltrados de reparación donde persisten microorganismos bacterianos por lo que se sugiere seguimiento de la paciente.

Dr. Edgar R. Méndez Sánchez
Patología y Medicina Oral Maxilofacial
Cédula Profesional 4782984 Cédula Especialidad 6595156
Consejo Mexicano de Patología y Medicina Bucal No 020

Fig. 25. Reporte de resultados del análisis histopatológico emitido por el laboratorio y el médico responsable.

Dr. Édgar Ramiro Méndez Sánchez
Cédula profesional 4782984, cédula de especialidad 6595156, avalado por el Consejo Mexicano de Patología y Medicina Bucal No. 020.

Resultado histopatológico

Granuloma periapical (periodontitis apical crónica).

Osteotomía ligera

Se realizó mediante una fresa quirúrgica (Zekrya) inserta en una pieza de alta velocidad, bajo irrigación constante con solución fisiológica. Se removió el tejido óseo en la zona distal con la finalidad de lograr una visualización de ambos ápices dentales adecuada para efectuar la medición con una sonda periodontal para la resección de aproximadamente 3 mm del ápice. (Figs. 26 A-D)

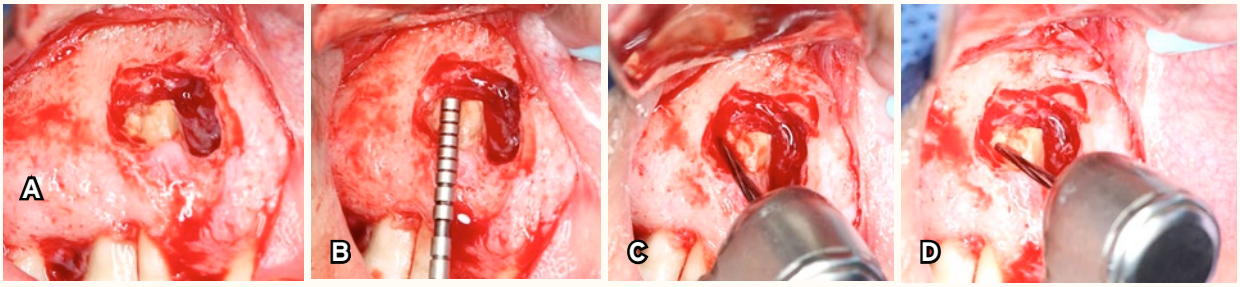

Fig. 26. Apicectomía. A) Osteotomía; B) Medición con sonda; C) Corte con fresa Zekrya; D) Osteotomía de 3 mm del tercio apical enfermo.

Se hizo la resección de, aproximadamente, 3 mm del ápice dental en ambos dientes con geminación. Una vez confirmada la eliminación completa del tejido duro apical, se aplicó directamente en la zona azul de metileno con el propósito de identificar posibles fisuras o microfracturas radiculares, así como para delimitar con precisión los márgenes de la resección apical. (Figs. 27 A-D)

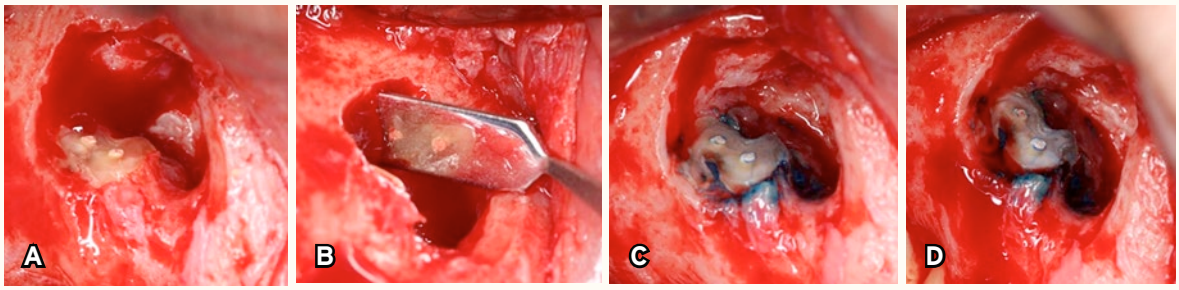

Figs. 27. Secuencia del procedimiento de resección apical. A) Apicectomía; B) Visión con microespejo; C y D) Colocación de azul de metileno.

Retropreparación endodóncica

Para ello se empleó un juego de puntas retro (NSK) acoplado a un equipo de ultrasonido (Varios 370) a una profundidad de 3 mm. Durante el procedimiento se realizó irrigación constante con solución salina, con punta de diamante incluida en el equipo de retropreparación endodóncica. (Figs. 28 A-D)

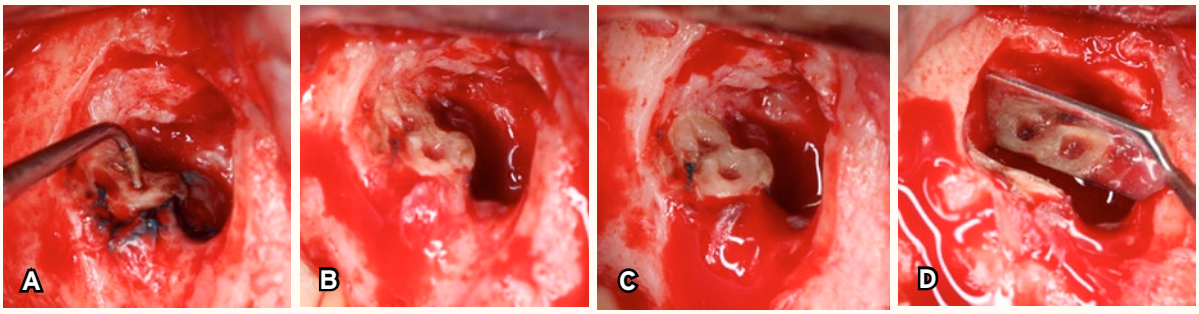

Fig. 28. Retropreparación. A) Uso de punta NSK retro; B y C) Retropreparación; D) Vista apical con microespejo endodóncico.

Retroobturación

Se inició una vez terminada la retropreparación, con material bioactivo (Avalon Biomed NeoPutty) colocado con ayuda de una espátula angulada con extremo de pera/bola. (Figs. 29 A-B)

Figs. 29. Retroobturacion con MTA. A) Material NeoPutty; B) Material colocado en la retropreparación apical.

Etapa final: regeneración ósea

Se irrigó la ventana ósea con solución salina estéril.

Obtención del PRF

Se le practicó una flebotomía al paciente, de la que se obtuvieron cuatro tubos, específicamente tubos vacutainer sin aditivo (rojos), que se sometieron a centrifugación a 2700 rpm durante 12 minutos. (Figs. 30 A-C)



Figs. 30. A) Sustituto de hueso bovino; B) Equipo para flebotomía y PRF; C) Tubos vacutainer con la sangre extraída del paciente.

Una vez finalizado el proceso, se separaron las tres fases obtenidas, se seleccionó solo la capa intermedia que corresponde al plasma rico en fibrina. (Figs. 31 A-C)

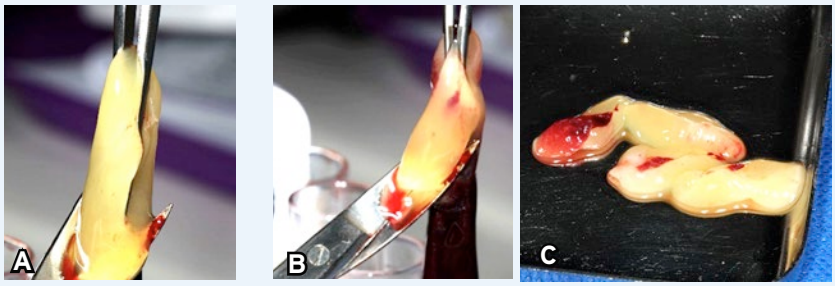

Figs. 31. A) Plasma sanguíneo; B) Separación de matriz de fibrina.

Después se preparó el PRF con el sustituto de hueso bovino xenoinjerto (A-Oss, Hiossen) para su aplicación clínica. (Figs. 32 A-C)

Figs. 33. Preparación de PRF con sustituto de hueso bovino.

Finalmente, se colocó en la zona a regenerar. (Fig. 33 A-B)

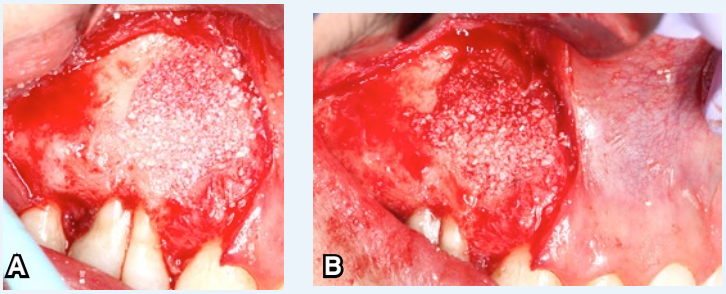

Fig. 34. Colocación del injerto óseo en la zona receptora; B) Se observa el flujo sanguíneo directamente en el injerto colocado.

Una vez colocada la regeneración ósea junto al PRF y controlado el sangrado, se realizó desgaste con fresa de diamante de bola de grano extrafino en la zona interproximal del OD donde se observa el surco interradicular, se selló con resina dual a base ionómero (Geristore) y se aseguró su fotopolimerización con luz LED. (Figs. 34 A-D)

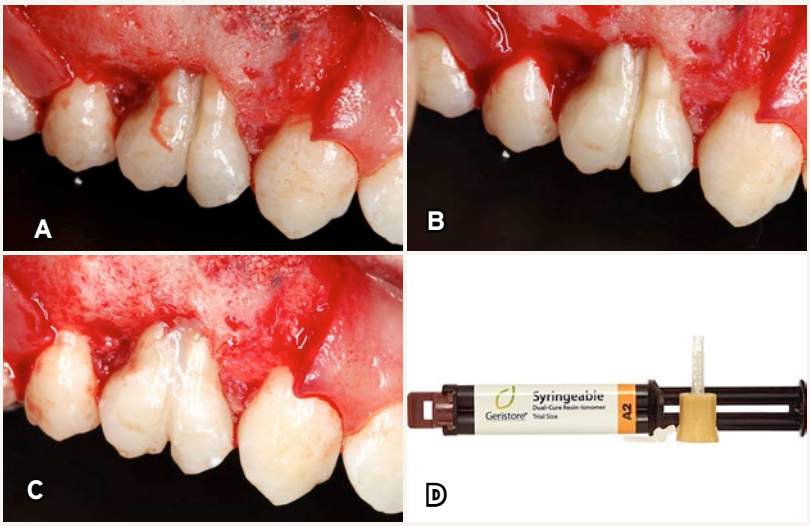

Figs. 34. A-C) Colocación de ionómero; D) Ionómero Geristore (fuente: https://www.pattersondental.com/Supplies/ItemDetail/072679199)

Sutura

Posterior a la colocación de la resina, se suturó con nylon monofilamento. Los puntos se retiraron a los siete días. (Figs. 35 A-D)

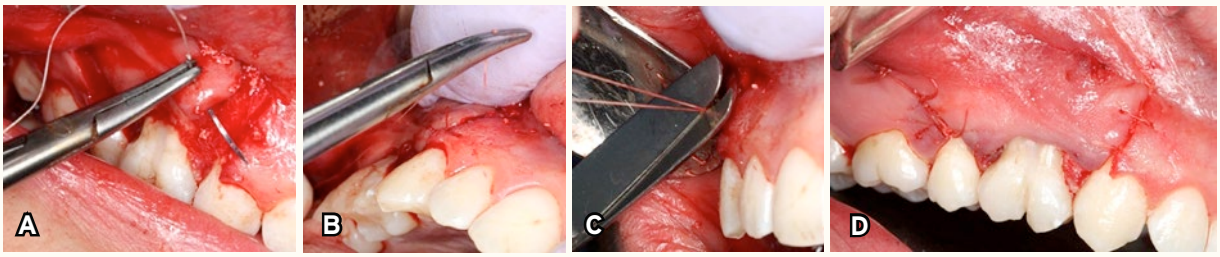

Figs. 35. Colocación de sutura. A) Inserción de sutura; B) Nudo con porta aguja; C) Recorte de la sutura; D) Área quirúrgica suturada.

Posoperatorio

Se prescribió medicamento analgésico, enjuague de clorhexidina al 0.12 % y revisión cada tres meses para valoración de la cicatrización y la remodelación ósea del tejido periapical regenerado.

Evaluaciones posoperatorias

- Rx inicial, 17 marzo 2025.

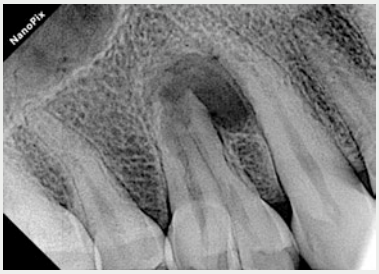

- Medicación intraconducto con hidróxido de calcio (MIC), 26 abril 2025.

- Rx final inmediata al terminar el tratamiento endodóncico, 3 de mayo 2025.

- Dos meses posteriores al procedimiento, 10 de mayo 2025.

- Tres meses después del procedimiento, 15 de junio 2025.

- Siete mese después del procedimiento, 18 de octubre 2025.

- Diez meses posteriores al procedimiento, 4 de enero 2026.

Resultados

En revisiones posteriores al paciente mediante evaluaciones posoperatorias, se observaron cambios clínicos y radiográficos compatibles con un proceso paulatino de reparación ósea y resolución progresiva de la lesión inicial, aunque es claro que se requiere un seguimiento continuo para confirmar su estabilidad y éxito a largo plazo.

Discusión

El manejo clínico del presente caso incluyó una combinación de tratamiento endodóncico convencional y cirugía periapical, estrategia que ha sido respaldada en la literatura como una alternativa de tratamiento efectiva para el control de infecciones persistentes de origen endodóncico.

En dientes con anomalías del desarrollo, como la geminación dental, la complejidad anatómica del sistema de conductos puede limitar la resolución completa de la lesión periapical mediante un abordaje exclusivamente conservador. En este contexto, la intervención quirúrgica permite la eliminación directa del tejido patológico remanente, lo que favorece un entorno biológico más propicio para los procesos de reparación y regeneración osea.[10]

La literatura señala que la etiología de la geminación dental continúa incierta. Diversos autores sugieren que podría estar asociada a una alteración aún no determinada que ocurre durante el desarrollo del germen dentario, específicamente en las etapas de histodiferenciación y morfodiferenciación (Aguiló et al., 1999; Jurado Vázquez, Guadarrama Quiroz, 2018), lo que coincide con la variabilidad clínica observada en el presente trabajo.[11]

Cabe mencionar que, de acuerdo con lo reportado por Peñafiel et al., (2019) quienes citan a Bramante y Hebert (2000), cuando únicamente se realiza el tratamiento

endodóncico, resulta complejo obtener la resolución completa de lesiones asociadas a lesiones periapicales y mediante una combinación entre el tratamiento quirúrgico, como la cirugía apical -apicectomía-, conjugado con injerto óseo, es posible preservar órganos dentales que presentaban infección dental, así como lesiones quísticas.[12]

De acuerdo con diversos estudios que realizaron tratamientos endodóncicos quirúrgicos en dientes con geminación dental, resalta la importancia de realizar un abordaje adecuado para dientes que presentan infección periapical aunado a una anatomía compleja como el presente caso.[13]

El agregado de trióxido mineral (MTA) se sigue considerando el material de referencia para el relleno retrógrado en cirugía periapical; sin embargo, el desarrollo de nuevos biomateriales ha permitido la introducción de cementos alternativos que buscan superar algunas de las limitaciones del MTA, sin comprometer sus propiedades fisicoquímicas.[15]

Limitaciones

La posibilidad de realizar un diagnóstico erróneo de la anomalía dental, que con frecuencia se confunde con fusión dental. Dentro de los criterios del diagnóstico está la confirmación del número de dientes en el área, a través del conteo inicial de los órganos dentarios presentes, aunado a una evaluación radiográfica que reafirma el diagnóstico definitivo de geminación dental.[14]

Conclusiones

El abordaje combinado en el tratamiento endodóncico y el quirúrgico como la cirugía periapical en un diente que presenta geminación dental y lesión periapical, permitió controlar favorablemente dicha lesión crónica presente, así como preservar el órgano dentario en salud y función, con lo que se demuestra que un manejo conservador y planificado, desde la revisión técnica hasta el uso de imágenes complementarias de diagnóstico, puede ofrecer resultados clínicos y radiográficos favorables.

Este caso destaca la importancia de un diagnóstico preciso, una planificación individualizada y la integración de procedimientos endodóncicos y quirúrgicos en dientes con anatomías inusuales, como es el caso de geminación dental, lo que puede servir como referencia clínica para el manejo de casos similares en la práctica profesional.

Referencias bibliográficas

1. Almutairi W, Alduraibi M. CBCT for fused mandibular third molar. Am J Case Rep. 2022;23:e937224.
2. Karamifar K, Tondari A, Saghiri MA. Endodontic periapical lesion: an overview on the etiology, diagnosis, and current treatment modalities. Eur Endod J. 2020;2:54-67.
3. Bolaños V, Rojas F. Diente geminado: reporte de caso y revisión de literatura. Odovtos Int J Dent Sci. 2013;(15):75-80.
4. Fortich R, Díaz A, Covo E, Florez JE. Manejo endodóntico de incisivos mandibulares con geminación. Duazary. 2009;6(2):154-8.
5. Fierro JL, Collantes JE, Vallejo LA, Aguirre MB. Frecuencia de fusión y geminación dental: revisión de literatura. Polo Conoc. 2024;9(5):1255-70.
6. Mollo J, Strauss M, Calderón VH, Soto K, Chambi M. Endodoncia y rehabilitación protésica como alternativa terapéutica de la geminación dental. Rev Investig Inf Salud Univalle. 2022;17(42):23-31.
7. Palacios C, Cárdenas C. Prevalencia de anomalías dentarias de tamaño y forma en pacientes pediátricos de 6 a 17 años de la ciudad de Huánuco, 2019-2022. Rev Cient Odontol. 2023;11(4):e171.
8. Al Khateeb S, Al Shujaa O, Dahmash A. Unilateral gemination of the upper first permanent molar: a case report. Med J Babylon. 2024;21(40):48-54.
9. Plata AF, González JC, Theriot MC, Treviño MC, Vázquez ME. Endodontic management of teeth with atypical anatomy. Int J Appl Dent Sci. 2024;10(1):112-7.
10. Singh V, Kumawat S, Patne D, Shah ND, Kale P. Surgical approaches to periapical lesions: trends and innovations. IP Indian J Conserv Endod. 2024;9(3):117-20.
11. Malespín KE, Jarquín AN, Rizo RE, Úbeda RN. Presencia de geminación dental en paciente en etapa de crecimiento prepuberal y sus afectaciones en la salud gingival y oclusión dental: reporte de caso. Rev Odontol Stomarium. 2025;2(2):69-87.
12. Thakur V, Kaul R. Apicoectomy: a review of clinical concepts and outcomes. J Oral Res Rev. 2025;17(1):77-82.
13. Jankowska A, Frackiewicz W, Kus Bartoszek A, Wdowiak Szymanik A, Jarzabek A. Effectiveness of treatment of periapical lesions in mature and immature permanent teeth depending on treatment method: a narrative review. J Clin Med. 2025;14(14):5083.
14. Pellegrini M, Creminelli G, Guerrieri P, Scribante A, Fraticelli D, Creminelli L. Clinical and radiographic features of mandibular third molar gemination: a case report and literature review. Case Rep Dent. 2025;2025:8934034.
15. Paños A, Sánchez A, Gay C. Retrograde filling material in periapical surgery: a systematic review. Med Oral Patol Oral Cir Bucal. 2021;26(4):e422-9.

UNIVERSIDAD CUAUHTÉMOC

San Luis Potosí

ESTUDIA LA

ESPECIALIDAD EN ORTODONCIA Y ORTOPEDIA MAXILAR

RVOE: 20122317

AMO

ASOCIACIÓN MEXICANA DE ORTODONCIA
COLEGIO DE ORTODONCISTAS, A.C.

AGOSTO 2026
¡CONOCE EL PLAN DE ESTUDIOS!

DEVUELVE LA SONRISA AL MUNDO

444 **500 4500** | 444 **141 88 05** | www.**ucslp**.edu.mx

59
Congres
Internacio
AMO
www.amo.or
*Cupo limitado a eve

AMO

ASOCIACIÓN MEXICANA DE ORTODONCIA
COLEGIO DE ORTODONCISTAS, A.C.

o

nal

Acapulco

3 al 6 de marzo de 2027

g.mx

entos nocturnos

Toxina botulínica en el paciente con sonrisa gingival *versus* colocación de ortoimplantes

Botulinum toxin in the patient with gummy smile *versus* placement of orthodontic implants

Dr. Carlos Alberto de la Llata Villaseñor

Profesor titular de Metodología de la Investigación del Instituto de Ortodoncia IBO norte; profesor de la asignatura en Odontología Restaurativa y Biomateriales, Facultad de Estudios Superiores Iztacala, UNAM

CD Jennyfer Alexa Romero Sánchez

Egresada de la Universidad Nacional Autónoma de México; residente de la especialidad de Ortodoncia y Ortopedia Maxilar del Instituto de Ortodoncia IBO norte

Resumen

Introducción: la sonrisa gingival es una condición clínica que produce un desbalance estético facial. Es multifactorial, por lo tanto sus alternativas de tratamiento pueden variar desde un abordaje no quirúrgico como un camuflaje temporal hasta la corrección con cirugía. **Objetivo:** conocer el costo beneficio de la aplicación de la toxina botulínica y de la colocación de ortoimplantes para el tratamiento de la sonrisa gingival. **Material y métodos:** investigación bibliográfica mediante las bases de datos: Google Académico, SciELO y Medigraphic. **Resultados:** la toxina botulínica es una potente neurotoxina producida por una bacteria anaerobia llamada *Clostridium botulinum*. La aplicación de dicha sustancia es mediante infiltración en los músculos elevadores del labio superior, del ala nasal y los cigomáticos. Impide la liberación de la acetilcolina, un neurotransmisor que estimula la contracción de los músculos lisos y estriados, su efecto es transitorio y dependerá del metabolismo de cada paciente. Los ortoimplantes son dispositivos de anclaje óseo intermaxilar que proporcionan un movimiento dental controlado, se utilizan como una alternativa mecánica tradicional para generar una intrusión de incisivos maxilares, con lo que es posible corregir una sonrisa gingival. **Conclusiones:** el uso de toxina botulínica, a diferencia de la colocación de ortoimplantes, se podría considerar mejor opción, debido a que es menos agresiva, reversible, atraumático, económica y tiene menos riesgo de dañar alguna zona vecina y causar algún daño a largo plazo.

Palabras claves: *Sonrisa gingival, Toxina botulínica, Bótox, Miniimplantes, Ortoimplantes.*

Abstract

Introduction: a gummy smile is a clinical condition that creates a facial aesthetic imbalance. It is multifactorial; therefore, treatment options range from non-surgical approaches, such as temporary camouflage, to surgical correction. **Objective:** to determine the cost-benefit ratio of botulinum toxin injections and orthodontic implants for the treatment of a gummy smile. **Materials and methods:** bibliographic research through databases: Google Scholar, SciELO, and Medigraphic. **Results:** botulinum toxin is a potent neurotoxin produced by an anaerobic bacteria called Clostridium botulinum. The application of this substance is through infiltration into the levator labial superior, nasal wing and zygomatic muscles. It prevents the release of acetylcholine, a neurotransmitter that stimulates the contraction of smooth and striated muscles. Its effect is temporary and will depend on the metabolism of each patient. Orthoimplants are intermaxillary bone anchoring devices that provide controlled tooth movement. They are used as a traditional mechanical alternative to generate an intrusion of maxillary incisors, making it possible to correct a gummy smile. **Conclusions:** the use of botulinum toxin, unlike the placement of orthodontic implants, could be considered a better option because it is less invasive, reversible, atraumatic, economical, and has less risk of damaging adjacent areas and causing long-term problems.

Keywords: *Gummy smile, Botulinum toxin, Botox, Mini-implants, Orthodontic implants.*

Introducción

La sonrisa gingival se define como la desmedida exposición de encía superior al momento de sonreir[1] por más de 3 mm de tejido gingival, entre el borde inferior del labio superior y el margen gingival de los incisivos centrales superiores, durante una sonrisa social o espontánea. Bajo criterios de armonía facial se define como una discrepancia en la tríada estética con respecto a la longitud y movilidad del labio superior; altura y festoneado de la encía, y la longitud de la corona clínica del diente.

Etiología

Puede tener dos factores:

- Óseo: se desarrolla por una alteración esquelética a nivel maxilar que puede presentar una hiperplasia y/o una alteración dentoalveolar.
- Muscular: puede desarrollarse por una modificación en el tamaño corto del labio superior y/o una hipermovilidad labial.

Toxina botulínica (bótox)

Es una potente neurotoxina producto de una bacteria anaerobia llamada *Clostridium botulinum.* Se describen siete serotipos que van de la A la G producidos por diferentes cepas de la bacteria. En humanos se utilizan las cepas tipo A y B.[7]

Este fármaco actúa a través de impedir la liberación de la acetilcolina, un neurotransmisor común que estimula la contracción de los músculos lisos y estriados y la secreción de ciertas glándulas como las sudoríparas, su efecto es transitorio y dependerá del metabolismo de cada paciente. La duración en su organismo puede ser de tres hasta seis meses.

La aplicación de dicha sustancia es mediante infiltración en los músculos elevadores del labio superior, del ala nasal y músculos cigomáticos, ya que en los estudios de Pessa se indicó que estos eran los principales causantes de la sonrisa gingival.

Dosis

Kane recomienda aplicar 3 a 5 U, pero dependerá de la fuerza muscular de cada paciente. En casos de mayor hipertonisidad se recomienda dosis de 5 a 7.5 U.[1]

Ortoimplantes

Son dispositivos de anclaje óseo intermaxilar que proporcionan un movimiento dental controlado, se utilizan como una alternativa mecánica tradicional para la intrusión dental.[5] Presentan medidas desde 5 a 14 mm de longitud y de 1.2 a 2.5 mm de diámetro aproximadamente, y varían según especificaciones del fabricante.[3] Pueden encontrarse con otros nombres como, miniimplantes, microtornillos, microimplantes.

Su colocación genera una intrusión de incisivos maxilares, con lo que es posible corregir una sonrisa gingival, en casos raros se necesita un control vertical tanto en segmento anterior como posterior.[3]

Objetivo

La finalidad del presente reporte de caso clínico es conocer el costo beneficio de la aplicación de la toxina botulínica junto con la colocación de ortoimplantes para el tratamiento de la sonrisa gingival. Habida cuenta de la teoría de las dos terapéuticas, toma vital importancia conocer el efecto de ambas.

Material y métodos

Revisión bibliográfica. La información se recaudó de distintas bases de datos y buscadores como Google Académico, Scielo y Medigraphic.

Para el marco teórico, se recopilan investigaciones de carácter descriptivo, clínico, analítico y características cuantitativas, con un rango temporal de 2012 a 2024.

Criterios de inclusión

Tesis, artículos en revistas indexadas, que contaran con rigor científico; la mayor parte de la información recopilada fue en el idioma español, aunque también se incluyeron artículos en inglés.

Las palabras clave usadas fueron: *sonrisa gingival, toxina botulínica, microtornillos, ortoimplantes, minitornillos* y *microimplantes.*

Criterios de exclusión

Falta de sustento científico -carencia de citas y referencias-, con antigüedad mayor a 11 años, sin mención de fechas de publicación y omisión de autores.

La sonrisa gingival

Es una condición que genera una alteración entre dientes, encía y labios, en la cual se expone más de 3 mm de la encía coronal de los incisivos superiores, y en su mayoría de ocasiones genera un desbalance estético facial.

Etiopatogenia de la sonrisa gingival

Esta condición puede tener tres factores etiológicos.

- Factor muscular: bien debido a que existe una deficiencia en la longitud del labio superior,[2] o porque puede haber una hiperactividad de dicho labio.
- Factor esquelético: debido a un exceso de crecimiento vertical del maxilar.
- Factor dentogingival: por erupción pasiva alterada, porque el margen gingival no migra apicalmente hasta alcanzar la unión amelocementaria durante el proceso de erupción.

Es fundamental que se entienda que no toda sonrisa gingival es simplemente un problema de encía, ya que algunas tienen una base fisiopatológica más profunda. (Tabla 1, Pág. 48)

Tabla 1. Cuadro comparativo

Característica	Sonrisa gingival estética (localizada)	Sonrisa gingival funcional/esquelética
Origen principal	Tejido blando o posición dental (dentoalveolar).	Estructura ósea o actividad muscular (sistémico/base).
Hallazgo clínico	Dientes cortos (coronas clínicas cuadradas) o encía hiperplásica.	Cara larga (exceso vertical), mentón retraído o labio corto.
Cierre labial	El paciente cierra los labios sin esfuerzo en reposo.	Incompetencia labial: El paciente debe forzar los músculos para cerrar la boca.
Salud periodontal	Puede haber pseudobolsas (erupción pasiva alterada).	Generalmente tejidos sanos, pero con exposición ósea excesiva.
Impacto en el paciente	Solo afecta la autopercepción de la imagen.	Puede afectar la fonación, deglución y causar sequedad bucal (xerostomía por respiración bucal).

Tratamiento

Uno de ellos es la cirugía, sin embargo, existen otras propuestas no quirúrgicas.[4,2]

Al ser una condición multifactorial requiere de un abordaje multidisciplinario: reposicionamiento labial mediante la infiltración de toxina botulínica y ortodoncia para el correcto posicionamiento de los dientes, a través de auxiliares, como los ortoimplantes, cirugía plástica gingival y, en casos más severos, una cirugía ortognática.[6] (Tabla 2)

Tabla 2. Clasificación integral de la sonrisa gingival y su abordaje

Factor etiológico	Diagnóstico clínico clave	Tipo de condición	Abordaje terapéutico (tratamiento)
Dentogingival (erupción pasiva alterada)	Coronas clínicas cortas y cuadradas. El margen está sobre el esmalte.	Estética localizada	Cirugía periodontal: gingivectomía o cirugía de alargamiento de corona (con o sin resección ósea).
Dentoalveolar (extrusión dentaria)	Posición baja de los dientes superiores respecto al labio.	Posicional	Ortodoncia con microimplantes: Intrusión del sector anterior para elevar el complejo diente-alvéolo.
Muscular (hiperactividad del elevador)	Labio corto al sonreír, pero normal en reposo. Surco nasolabial marcado.	Dinámica muscular	Toxina botulínica (transitorio) o miotomía/ reposicionamiento de labio (permanente).
Esquelético (exceso vertical maxilar)	Cara larga, incompetencia labial y exposición gingival incluso en reposo.	Funcional estructural	Cirugía ortognática (Lefort I): impactación maxilar. En casos leves/moderados se usan microimplantes.

Reposicionamiento labial mediante la infiltración de la toxina botulínica (bótox)

Se lleva a cabo mediante una infiltración local de este compuesto. Existen siete tipos (tipo A, B, C, D, E, F, G); el que se utiliza en seres humanos es el tipo A que produce una denervación química temporal de las fibras musculoesqueléticas que provoca una reacción tipo parálisis o relajación en la actividad muscular, pero sin ocasionar algún efecto sistémico.[8]

Existe una amplia experiencia clínica comprobada de que su difusión es limitada y con acción localizada al área o campo administrado, así como que las bajas dosis (2 a 15 unidades), administradas por inyección en la zona, no generan alguna toxicidad humana.[9]

El tiempo de duración y los efectos de la toxina botulínica tipo A alcanza sus efectos inmediatos y deseados en una sola cita. La desventaja es que sus efectos no son permanentes; dura aproximadamente seis meses con un rango de durabilidad de entre 4 a 8 meses. Por lo tanto, es necesario que se administre dos veces al año, lo que dependen de la duración de su efecto. Se sugiere que no se realicen mayores administraciones al año, ya que puede generar anticuerpos contra la toxina.[4]

No deben presentarse complicaciones si se selecciona bien al paciente y se tiene cuidado a la hora de efectuar las infiltraciones. Pueden generarse efectos adversos tras el procedimiento como dolor de cabeza, picor leve, quemazón o ardor, edemas o eritemas cutáneos. Es posible que ocurran algunos efectos más complicados como parálisis, disfagia, dificultad para respirar, debilidad muscular, síntomas similares a una gripe o reacciones alérgicas.[4, 7]

Valoración del paciente

Es de suma importancia identificar y analizar al paciente para saber si es candidato al tratamiento con bótox, cabe mencionar que su aplicación reduce la sonrisa de 2 a 4 mm.

Se debe analizar también la sonrisa gingival para lograr localizar los músculos implicados y así poder seleccionar la técnica de inyección correcta de bótox.

Otro de los elementos a analizar es la edad, debido al envejecimiento, flacidez y/o la debilidad muscular. Se ha comprobado que las personas mayores de 60 años pueden responder de forma debilitada a las dosis habituales, aunque se recomienda no generalizar, lo recomendable e individualizar los casos.

Mecánicas ortodóncicas apoyadas por el uso de ortoimplantes

El tratamiento de ortodoncia junto con la colocación y uso de miniimplantes (TAD, por sus siglas en inglés),[1] es uno de los métodos mínimamente invasivos.

El material para la elaboración de estos implementos es, en su mayoría, el titanio grado V, en razón de su mayor compatibilidad, que impide la oseointegración pero sin dejar a lado el nivel de resistencia. Algunos implantes aún se elaboran con titanio grado IV, que suele producir una interfaz de oseointegración, lo que puede dificultar la remoción y posibilitar algún tipo de fractura en el implante e incluso en superficie ósea.

Los ortoimplantes que existen en el mercado tienen diferentes tamaños; en su longitud, se pueden encontrar de 4 a 12 mm y en su diámetro de 1.2 a 2 mm. La selección dependerá de la zona en donde se colocarán, zona interradicular o con mayor densidad ósea, zonas vestibulares y/o palatinas; también de las fuerzas que se van a aplicar en el implante para lograr generar los movimientos deseados para el tratamiento. Por lo menos 6 mm del implante deben estar en contacto con el hueso.[10]

Tienen la posibilidad de realizar fuerzas inmediatas sobre tejidos óseos, y el tipo de movimiento a generarse dependerá de la zona de colocación. La técnica para ello es sencilla, así como para retirarlos, siempre y cuando el procedimiento lo realice un experto y exista la selección correcta del implante. También tiene un costo relativamente bajo/medio, comparado con otros procedimientos quirúrgicos para corregir la misma problemática.

La colocación de los ortoimplantes en la zona anterior interradicular, en combinación con una biomecánica ortodóncica adecuada, produce una intrusión de los incisivos superiores y mejora la sobremordida, lo que a su vez mejora la sonrisa gingival.[3]

Entre sus desventajas y posibles complicaciones se cuentan, durante el procedimiento de colocación, el contacto con las raíces adyacentes, daño a las estructuras anatómicas vecinas, fracturas del ortoimplante, lo que llevará a un fracaso en el tratamiento con uso de ortoimplantes. Algunos problemas que se pueden generar poscolocación son: el desalojo del implante del tejido óseo lo que se soluciona con la recolocación; y la inflamación que puede devenir en una infección a falta de higiene del paciente.[10]

Discusión

Se analizaron diferentes fuentes bibliográficas, de fácil acceso y descarga, se logró recabar información para analizarla y así definir que ambas técnicas aplicadas para la sonrisa gingival son viables.

Por su parte la toxina botulínica tiene como ventaja que su costo no es elevado, otra ventaja y desventaja al mismo tiempo es que no es permanente, esto dependerá de las necesidades del paciente, a esto mismo nos puede ayudar a previsualizar el resultado de una cirugía, es decir utilizarlo como un método temporal de apoyo.

En el caso de los ortoimplantes no se encontró información de recidiva alguna, pero la experiencia clínica ha demostrado que con el uso de estos y el anclaje óseo que se utiliza en el proceso, sí hay recidiva, que es una desventaja, sumada al valor económico del proceso y las molestias que puedan presentar poscolocación.

En este caso, se podría decir que ambos procedimientos son similares por sus ventajas y desventajas expuestas. Se encontró que no debería existir alguna problemática o efecto adverso (sin incluir alergia) en el caso de la toxina botulínica, aunque en el caso de la colocación de ortoimplantes, siempre existe el riesgo de dañar alguna zona anatómica vecina, inclusive con estudios, lo que depende de que el procedimiento lo realice por un experto.

Conclusiones

Para la ejecución del tratamiento adecuado y para obtener el mejor resultado posible y satisfactorio para el paciente, es necesario realizar un diagnóstico correcto.

El uso de toxina botulínica, a diferencia de la colocación de ortoimplantes, se podría considerar la mejor opción, debido a que es menos agresiva, reversible, atraumática, económica y tiene menos riesgo de dañar alguna zona vecina y causar algún daño a largo plazo.

Referencias bibliográficas

1. Cañar G y Zapata C. Uso de mini-implantes para el tratamiento de sonrisa gingival. Revisión de la literatura. MQRInvestigar. 2023;7(1)2820-37. Doi: https://doi.org/10.56048/MQR20225.7.1.2023.2820-2837
2. Tacsan PA. Dobles AL. Presentación de unos casos clínicos: Intrusión de dientes anteriores con miniimplantes. Rev Elec Fac Odontol ULACIT. 2013;6(1):66-85.
3. Gallardo VP. Uso de microtornillos en la corrección de la sonrisa gingival con tratamiento ortodóncico en pacientes adultos. Gaceta dental: Industria y profesores. 2022:50-67.
4. Ramos PYH. Toxina botulínica y su aplicación en ortodoncia. [Tesis]. Lima, Perú. Universidad Inca Garcilaso de la Vega; 2019.
5. Di Martino S. Intrusión dental con microimplantes. Rev Urug Ortop Ortod. 2021;3-38.
6. Telletxea M, López J, García AE. Las tres caras de la sonrisa gingival. Rev Cient Dent. 2020:139-146.
7. García CV. Revisión bibliográfica: la sonrisa gingival y la eficacia de su tratamiento con las técnicas de reposicionamiento labial e inyección de toxina botulínica. Bol Soc Esp Ortod. 2018;17-27.
8. Pedron IG, Aulestia PV. Aplicación de la toxina botulínica para la armonización de la sonrisa gingival. Presentación de caso clínico y revisión bibliográfica. Rev Invest UNMSM. 2017;133-6.
9. Hoyos MSE. Toxina botulínica en Ortodoncia. Odontol Act. 2018;38-42.
10. Bello MCF. Evaluación del comportamiento clínico del ortoimplante bonafix® en pacientes con necesidades ortodóncicas. [Tesis] Caracas, Venezuela. Universidad Central de Venezuela; 2012.

Farmacovigilancia en odontología

Pharmacovigilance in Dentistry

Mtro. Roberto Gómez García
Dr. Álvaro García Pérez
Docentes de la carrera de Cirujano Dentista, FES Iztacala, UNAM

Resumen

Introducción: la OMS define a la farmaconvigilancia como la identificación, cuantificación y evaluación de los riesgos asociados al uso de fármacos y puede evitar o minimizar el daño a los pacientes. **Objetivo:** promover el conocimiento de las obligaciones profesionales sobre la farmacovigilancia a través de responder una encuesta que impulsa la capacitación en los conceptos básicos, la normativa aplicable y el procedimiento que debe seguirse para su cumplimiento. **Material y métodos:** se aplicó una encuesta a 117 cirujanos dentistas, formulada sobre el conocimiento y aplicación de los componentes de la Norma Oficial Mexicana NOM-220-SSA1-2002, Instalación y operación de la farmacovigilancia. **Resultados:** se confirmó el desconocimiento en una importante proporción de cirujanos dentistas de estos principios y de sus obligaciones para notificar ante las autoridades correspondientes. **Conclusiones:** es imprescindible que los dentistas conozcan e identifiquen los efectos indeseables de los medicamentos que se usan en odontología y, sobre todo, que reporten cualquier reacción adversa a la autoridad sanitaria a través de la plataforma VigiRam.

Palabras clave: *Farmaconvigilancia, Odontología, Norma Oficial Mexicana Mexicana NOM-220-SSA1-2002, Acciones, Reacciones adversas, Riesgos, Medicamentos, Minimización de daños, Reporte, Autoridadades.*

Abstract

Introduction: the WHO defines pharmacovigilance as the identification, quantification, and evaluation of risks associated with drug use, which can prevent or minimize harm to patients. **Objective:** to promote awareness of professional obligations regarding pharmacovigilance by completing a survey designed to foster training in basic concepts, applicable regulations, and the procedures to be followed for compliance. **Materials and methods:** a survey was administered to 127 dentists, focusing on their knowledge and application of the components of the Mexican Official Standard NOM-220-SSA1-2002, Installation and Operation of Pharmacovigilance. **Results:** the survey confirmed a significant lack of awareness among dentists regarding these principles and their obligations to report to the appropriate authorities. **Conclusions:** it is essential that dentists understand and identify the undesirable effects of medications used in dentistry and, above all, that they report any adverse reactions to the health authority through the VigiRam platform.

Keywords: *Pharmacovigilance, Dentistry, Official Mexican Standard NOM-220-SSA1-2002, Actions, Adverse Reactions, Risks, Medications, Minimizing Harm, Reporting, Authorities.*

Introducción

La farmaconvigilancia es una actividad fundamental de la sociedad y en particular de los profesionistas de la salud porque, como señala la Organización Mundial de la Salud es:

> *"La identificación, cuantificación y evaluación de los riesgos asociados con el uso de los medicamentos y puede evitar o minimizar el daño a los paciente."*[4]

Norma Oficial Mexicana

A nivel mundial el Programa Internacional de Monitoreo de Medicamentos de la OMS coordina estas importantes acciones en más de 124 países, incluido México.[2] Para ello, en el año 2004 se publicó la Norma Oficial Mexicana NOM-220-SSA1-2002, Instalación y operación de la farmacovigilancia,[3] donde se señala puntualmente:

> *"4.5 Los profesionales de la salud tienen el deber de comunicar a la Secretaría de Salud, a través de los Centros de Farmacovigilancia, titulares del registro o comercializadores, las sospechas de reacciones adversas que se presentan con el uso de los medicamentos."*

Para mayor precisión, en el año 2013, la segunda edición de esta NOM detalló en el numeral 4.53:

> *"Profesional de la Salud: a las personas calificadas, tales como médicos, odontólogos..."*[4]

Plataforma VigiRam

Es una plataforma en línea de la COFEPRIS (Comisión Federal para la Protección contra Riesgos Sanitarios de México) donde los pacientes y consumidores pueden notificar reacciones adversas a medicamentos (RAM) y eventos supuestamente atribuibles a la vacunación (ESAVI), a través de reportes sencillos desde dispositivos móviles o computadoras, que facilita la farmacovigilancia con la finalidad de proteger la salud pública.

Una vez hecho el registro, el reporte se envía a la base de datos de VigiFlow, un sistema internacional de la Organización Mundial de la Salud (OMS) para el análisis de estos eventos.

Estos reportes ayudan a COFEPRIS a identificar problemas con productos sanitarios y tomar medidas para prevenir riesgos a otros usuarios. (Fig. 1)

Fig. 1. Página de inicio de VigiRam.

Objetivo

La finalidad del presente estudio fue promover el conocimiento de las obligaciones profesionales sobre la farmacovigilancia a través de responder una encuesta que, también, impulsa la capacitación en los conceptos básicos, la normativa aplicable y el procedimiento que debe seguirse para su cumplimiento.

Material y métodos

Como todas las Normas Oficiales Mexicanas, esta es de observancia obligatoria por el personal de salud, entre las y los cirujanos dentistas, como se señaló anteriormente, situación que en opinión de los autores no se cumple actualmente. Motivo por el que se decidió promover el conocimiento de estas obligaciones profesionales a través de responder una encuesta, formulada para hacer conciencia sobre el conocimiento y aplicación de los componentes de esta norma, planteadas de tal forma que, a su vez, impulsa la capacitación en los conceptos básicos, la normativa aplicable y el procedimiento que se debe seguir.

Medio de aplicación

La encuesta se presentó en formato Google Forms y se envió como prueba piloto por WhatsApp a 117 cirujanos dentistas.

Muestra de estudio

Del total de encuestas enviadas, 40 odontólogos respondieron; de ellos, 22 (55 %) fueron mujeres y 17 (42.5 %) fueron varones, una persona (2.5 %) señaló otro.

El 35 % de las(os) dentistas contaba con estudios de licenciatura, 27.5 % de especialidad, 25 % maestría y 12.5 % de doctorado.

El 17.5 % tenían menos de 5 años de haber egresado de la licenciatura, el 12.5 %, entre 5 y 9 años e igual número entre 10 y 14; el 20 %, entre 15-24 años y el 37.5 % más de 25 años de ejercicio.

Por todo lo anterior se concluye que, si bien no es una muestra representativa de las(os) cirujanas(os) dentistas que ejercen en zona metropolitana de la Ciudad de México, sí es ilustrativa de estos profesionistas.

Encuesta sobre farmacovigilancia en la odontología

Propósito del estudio

Usted está invitado(a) a participar en una encuesta cuyo objetivo es conocer el nivel de conocimiento, las actitudes y las prácticas de los cirujanos dentistas en relación con la farmacovigilancia, entendida como el conjunto de actividades destinadas a la detección, evaluación, comprensión y prevención de los efectos adversos de los medicamentos.

Los resultados permitirán identificar áreas de mejora en la formación y el ejercicio profesional odontológico, contribuyendo al uso seguro y racional de medicamentos. (Fig. 2)

Fig. 2. Página de Google Forms donde se alojó la batería.

Procedimiento

La participación consiste en responder el siguiente cuestionario, con una duración aproximada de 3 a 4 minutos.

No se le pedirá ningún dato sensible o identificable, salvo los que usted decida proporcionar de manera voluntaria: edad, género y años de experiencia profesional.

Riesgos y beneficios

- Riesgos: no se prevén riesgos físicos, psicológicos ni legales.
- Beneficios: no hay beneficios económicos directos, pero su colaboración contribuirá al conocimiento científico y a mejorar la práctica profesional odontológica en materia de seguridad farmacológica.

Confidencialidad

- La información proporcionada será confidencial y anónima.
- Los datos se analizarán de forma agregada y no se publicarán resultados individuales.
- Los registros se almacenarán en un sistema protegido y solo el equipo investigador tendrá acceso a ellos.

Voluntariedad

- Su participación es totalmente voluntaria.
- Usted puede negarse a participar o retirarse en cualquier momento sin consecuencia alguna.
- El hecho de responder y enviar la encuesta implica que usted ha leído y comprendido este consentimiento informado y que acepta participar libremente.

Revocación

En cumplimiento con la Ley Federal de Protección de Datos Personales en Posesión de los Particulares, usted tiene derecho a cancelar posteriormente la información que haya proporcionado con solo solicitarlo por escrito al contacto.

Contacto

Si tiene dudas sobre el estudio, puede comunicarse con:

Mtro. Roberto Gómez G.

[Correo]

[WhatsApp]

Muchas gracias[6]

Cuestionario

- Sospecha de reacción adversa a medicamento: cualquier manifestación clínica o de laboratorio no deseada que ocurra después de la administración de uno o más medicamentos.
  - ¿Ha tendido usted alguna sospecha de reacciones adversas a medicamentos?
    - No.
    - Sí, sospecho que yo he presentado alguna reacción adversa a medicamento.
    - Sí, sospecho que un(a) familiar o conocido ha presentado alguna reacción adversa a medicamento.
    - Sí, sospecho que un(a) paciente ha presentado alguna reacción adversa a medicamento.
- Reacción adversa a un medicamento: respuesta no deseada a un medicamento, reportada en la literatura médica.
  - ¿Ha tendido usted conocimiento de reacciones adversas (esperable) a medicamentos?
    - No.
    - Sí, yo he presentado alguna reacción adversa a medicamento.
    - Sí, un(a) familiar o conocido ha presentado alguna reacción adversa a medicamento.
    - Sí, un(a) paciente ha presentado alguna reacción adversa a medicamento.

- **Reacción adversa inesperada:** reacción adversa cuya naturaleza o severidad no está descrita en la información para prescribir del producto, ni en la documentación presentada para su registro sanitario.

  – ¿Ha tendido usted conocimiento de reacciones adversas inesperadas a medicamentos?

    - No.
    - Sí, yo he presentado alguna reacción adversa inesperada a un medicamento.
    - Sí, un(a) familiar o conocido ha presentado alguna reacción adversa inesperada a medicamento.
    - Sí, un(a) paciente ha presentado alguna reacción adversa inesperada a un medicamento.

- **Evento o reacción médicamente importante:** aquella manifestación clínica o acontecimiento adverso que, a juicio del médico, pueden no ser inmediatamente peligrosa para la vida, resultar en la muerte u ocasionar hospitalización, pero que podrían poner en peligro al paciente o requerir de intervención médica para evitar la ocurrencia de alguno de los criterios listados en la definición de reacción adversa grave.

  – ¿Ha tendido usted conocimiento de reacciones clínicamente importantes de algún medicamento?

    - No.
    - Sí, yo he presentado alguna reacción clínicamente importante a un medicamento.
    - Sí, un(a) familiar o conocido ha presentado alguna reacción clínicamente importante a un medicamento.
    - Sí, un(a) paciente ha presentado alguna reacción clínicamente importante a un medicamento.

- **Falta de eficacia** (fallo terapéutico, inefectividad terapéutica): ausencia, disminución o cambios del efecto terapéutico que aparecen de manera inesperada con el uso para la indicación autorizada de medicamentos y vacunas.

  – ¿Ha tendido usted conocimiento de falta de eficacia de algún medicamento?

    - No.
    - Sí, yo he padecido la falta de eficacia de algún medicamento.
    - Sí, un(a) familiar o conocido ha padecido la falta de eficacia de algún medicamento.
    - Sí, un(a) paciente ha padecido la falta de eficacia de algún medicamento.

- **Abuso de un medicamento:** Uso excesivo intencional, ya sea persistente o esporádico de un medicamento, en condiciones distintas a las autorizadas en la información para prescribir, la cual puede ser acompañada de efectos nocivos físicos o psicológicos.

  – ¿Ha tendido usted conocimiento de abuso de algún medicamento?

    - No.
    - Sí, yo he padecido el abuso de algún medicamento.
    - Sí, un(a) familiar o conocido ha padecido el abuso de algún medicamento.
    - Sí, un(a) paciente ha padecido el abuso de algún medicamento.

- Si usted tuvo o hubiera tenido conocimiento de alguno de los eventos anteriores ¿Qué hizo o haría?

Puede indicar más de una respuesta:

	Dejar que se resuelva espontáneamente	Dar al paciente las indicaciones necesarias	Remitir al médico para su atención	Notificar a la autoridad sanitaria
Sospecha RAM				
Reacción adversa esperable				
Reacción adversa inesperada				
Reacción adversa clínicamente importante				
Falla en la eficacia				
Abuso de medicamentos				

- ¿Conoce usted la NOM-220-SSA1-2016, Instalación y operación de la farmacovigilancia?
  - No sabía que existía.
  - Sé que existe, pero no la he revisado porque no sabía que aplicara para mi profesión.
  - La conozco, pero no he tenido necesidad de aplicarla.
  - La conozco y la he aplicado ante un caso que se me presentó.
- ¿Conoce usted la NOM-240-SSA1-2012, Instalación y operación de la tecnovigilancia?
  - No sabía que existía.
  - Sé que existe, pero no la he revisado porque no sabía que aplicara para mi profesión.
  - La conozco, pero no he tenido necesidad de aplicarla.
  - La conozco y la he aplicado ante un caso que se me presentó.
- ¿Conoce usted la plataforma VigiRam?
  - No sabía que existía.
  - Sé que existe, pero no la he revisado porque no sabía que aplicara para mi profesión.
  - La conozco, pero no he tenido necesidad de utilizarla.
  - La conozco y la he utilizado ante un caso que se me presentó.

Resultados

Sospecha de reacciones adversas

La mayoría de estos profesionistas no reportó sospechas de reacciones adversas a medicamentos (SRAM), reacciones adversas a medicamentos (RAM), reacciones adversas inesperadas a medicamentos (RAM In) o reacciones adversas importantes a medicamentos (RAM Im); sin embargo, el resto de los profesionistas sí lo habían vivido, principalmente entre sus familiares o conocidos (21.9 %); sus pacientes (15 %), o ellas(os) mismas(os) (11.2 %). (Gráfica 1)

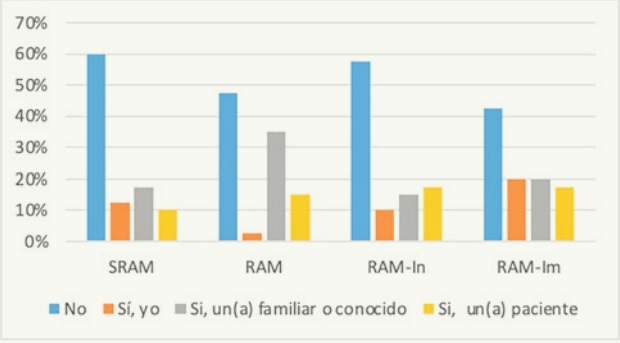

Gráfica 1. Porcentaje de sospecha de reacciones adversas.

Falta de eficacia de algún medicamento

El 35 % no ha observado esta situación, del 65 % restante: 27 % lo ha padecido en persona, el 25 % lo diagnosticó en sus pacientes y el 12.5 % en algún familiar o conocido. (Gráfica 2)

Gráfica 2. Porcentaje de falta de eficacia de algún medicamento.

Abuso de medicamentos

El 40 % de las y los dentistas manifestó no haberlo identificado; el 60 % restante lo observó: el 37.5 % en algún (a) Paciente, el 15 % en algún familiar o conocido y el 7.5 % lo padeció personalmente. (Gráfica 3)

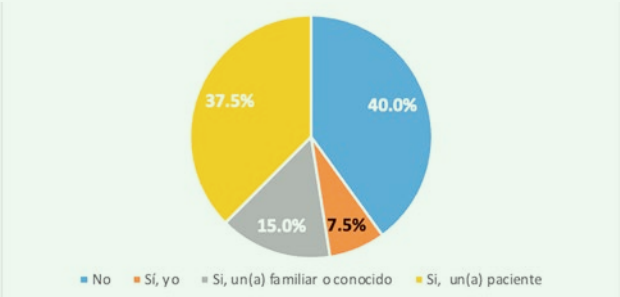

Gráfica 3. Porcentaje de abuso de medicamentos.

Acciones que realizarían ante la presencia de algunos de estos eventos

Darían indicaciones a las(os) pacientes en los episodios menos graves, como son las sospechas de RAM y las reacciones adversas esperables; mientras que remitirían al paciente con algún médico cuando se presentaran eventos de mayor severidad, como las reacciones adversas inesperadas y las clínicamente importantes. (Gráfica 4)

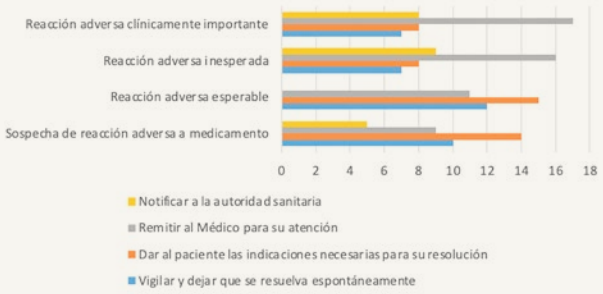

Gráfica 4. Acciones ante alguna reacción adversa según el tipo de reacción.

Destaca que la mínima proporción de dentistas notificarían a las autoridades sanitarias alguna situación que se presente ante la falla de la eficacia o abuso de algún medicamento. (Gráfica 5)

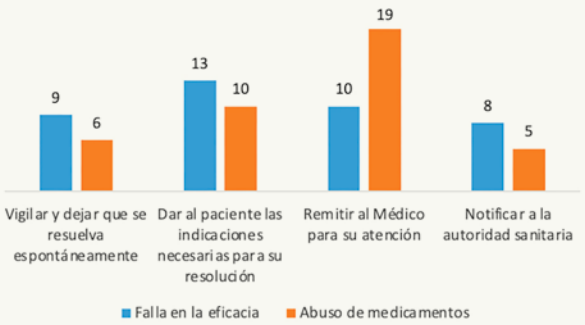

Gráfica 5. Acciones ante la presencia de algunos de estos eventos.

Conocimiento de la normativa vigente y la plataforma gubernamental VigiRAM

Proporción de estos profesionistas que manifestaron conocerlas para el informe de los casos que se presenten, sobresale el desconocimiento de ambas NOM y, sobre todo, de la citada plataforma. (Gráfica 6)

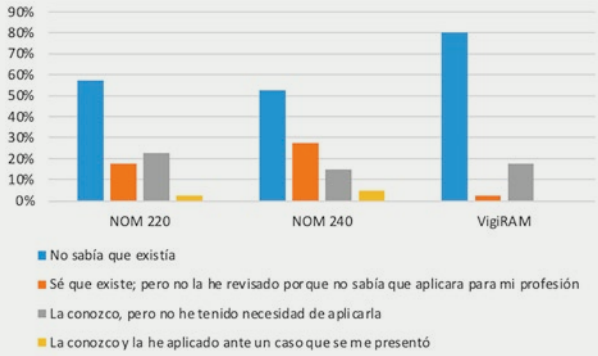

Gráfica 6. Conocimiento de la normativa vigente y la plataforma gubernamental VigiRam.

Discusión

En esta prueba piloto se confirmó la impresión de los autores sobre el desconocimiento en una importante proporción de cirujanos dentistas de estos principios fundamentales que, cabe señalar, no se abordaron en los planes de estudio ni en cursos, conferencias o congresos profesionales, por lo que se invita a los responsables de estos a promover y capacitar a los profesionistas para que puedan cumplir con estas obligaciones, en beneficio directo para ellas(os), sus pacientes y la sociedad en su conjunto.

Conclusiones

Los profesionistas de la salud tienen un papel muy importante en la farmacovigilancia como estrategia para promover la seguridad de los medicamentos y con ello la salud de sus pacientes, para ello, es imprescindible que conozcan e identifiquen los efectos indeseables de los medicamentos como los señalados anteriormente, y sobre todo, que los reporten a la autoridad sanitaria a través de la plataforma VigiRam.

Referencias bibliográficas

1. Organización Mundial de la Salud. Farmacovigilancia. Organización Panamericana de la Salud.[Internet] https://www.paho.org/es/temas/farmacovigilancia
2. Secretaría de Salud (México). Farmacovigilancia en México. Gobierno de México. [Internet] https://www.gob.mx/cofepris/acciones-y-programas/farmacovigilancia-73541
3. Secretaría de Salud (México) Norma Oficial Mexicana NOM-220-SSA1-2002, Instalación y operación de la farmacovigilancia, Diario Oficial de la Federación, 15 de noviembre de 2004.
4. Secretaría de Salud (México) Norma Oficial Mexicana NOM-220-SSA1-2002, Instalación y operación de la farmacovigilancia, Diario Oficial de la Federación, 7 de enero de 2013.
5. Secretaría de Salud (México) Norma Oficial Mexicana NOM-220-SSA1-2002, Instalación y operación de la tecnovigilancia, Diario Oficial de la Federación, 30 de octubre de 2012.

La craneosinostosis asociada al síndrome de Treacher Collins

Trastorno craneofacial hereditario

Craniosynostosis associated with Treacher Collins syndrome: hereditary craniofacial disorder

Edson Emiliano Arteaga Jiménez
Emily Estrella Camargo Cruz
Marijose Díaz Salgado
Herson Isaac Martínez Fuentes
Leslie Shirley Ibáñez Merino
Emilio Axel Loperena Melchor
Christian López López
Clínica Odontológica Aragón, FES Iztacala, UNAM

Alejandro García Muñoz
Clínica Odontológica Aragón, FES Iztacala, UNAM; Laboratorio de Investigación Proteómica, aplicada a tumores y quistes odontogénicos y búsqueda de biomarcadores, FES Iztacala, UNAM

Resumen

Introducción: el síndrome de Treacher Collins es uno de los síndromes asociados a craneosinostosis que está vinculado a mutaciones en el gen *TCOF1* y afecta el desarrollo de los arcos faríngeos, genera hipoplasia malar, micrognatia y anomalías auditivas y oculares. Esta condición impacta significativamente la calidad de vida de los pacientes, quienes suelen requerir múltiples intervenciones quirúrgicas. **Objetivo:** recabar toda la literatura actual disponible acerca de los trastornos craneofaciales hereditarios, con énfasis en el síndrome de Treacher Collins, para establecer la asociación de la craneosinostosis con dicho padecimiento. **Material y métodos:** Investigación bibliográfica en la Librería Digital BIDI, UNAM, a través del acceso a sitios PubMed y ClinicalKey Elsevier, de donde se obtuvieron artículos de investigación, clínicos, epidemiológicos, psicológicos, sociológicos y de revisión, todos de fuentes indizadas. **Resultados:** la craneosinostosis es un trastorno congénito que causa la fusión prematura de una o más suturas craneales y puede deberse a mutaciones genéticas durante la división celular. Hay varios síndromes relacionados a esta, entre ellos se encuentra el de Treacher Collins, vinculado a mutaciones en el gen TCOF1, que afecta el desarrollo de los arcos faríngeos y genera hipoplasia malar, micrognatia y anomalías auditivas y oculares. Los pacientes con hendiduras faciales congénitas raras parecen tener un funcionamiento psicológico relativamente "normal" a largo plazo, sin embargo, la estigmatización y la inseguridad sobre posibles reacciones negativas de los demás pueden provocar estrés y conductas negativas. **Conclusiones:** la visibilización, el registro nacional de casos y el acceso oportuno a tratamientos son fundamentales para mejorar su bienestar integral.

Palabras Clave: *Craneosinostosis, Treacher Collins, Factores Psicosociales.*

Abstract

Introduction: Treacher Collins syndrome is one of the syndromes associated with craniosynostosis, which is linked to mutations in the TCOF1 gene and affects the development of the pharyngeal arches, causing malar hypoplasia, micrognathia, and auditory and ocular anomalies. This condition significantly impacts the quality of life of patients, who often require multiple surgical interventions. **Objective:** to gather all current available literature on hereditary craniofacial disorders, with emphasis on Treacher Collins syndrome, to establish the association of craniosynostosis with this condition. **Material and methods:** bibliographic research was conducted in the BIDI Digital Library, UNAM, through access to PubMed and ClinicalKey Elsevier, from which research, clinical, epidemiological, psychological, sociological, and review articles were obtained, all from indexed sources. **Results:** craniosynostosis is a congenital disorder that causes the premature fusion of one or more cranial sutures and can be due to genetic mutations during cell division. Several syndromes are related to this condition, including Treacher Collins syndrome, which is linked to mutations in the TCOF1 gene. This gene affects the development of the pharyngeal arches and causes malar hypoplasia, micrognathia, and auditory and ocular anomalies. Patients with rare congenital facial clefts appear to have relatively "normal" long-term psychological functioning; however, stigmatization and insecurity about potential negative reactions from others can lead to stress and negative behaviors. **Conclusions:** increased visibility, a national registry of cases, and timely access to treatment are essential to improving their comprehensive welfare.

Keywords: *Craniosynostosis, Treacher Collins, Psychosocial Factors.*

Introducción

El significado del término *síndrome*, casi con certeza, depende del contexto y del usuario, pero a menudo sugiere una comprensión integral de un conjunto de signos y síntomas médicos que en algunos casos, implica estrategias de tratamiento, predicciones de resultados y patogénesis subyacente.[1]

Síndromes craneofaciales

Se estima que existen más de 500 síndromes que se presentan con anomalías craneofaciales. Las dos categorías principales son las asociadas con craneosinostosis y las relacionadas con hendiduras.[2]

La craneosinostosis

Se considera un trastorno congénito que causa la fusión prematura de una o más suturas craneales y puede deberse a mutaciones genéticas durante la división celular.[4]

Suturas

Son sitios de osteogénesis desarrollados a partir del mesénquima embrionario. No solo constituyen los frentes osteogénicos de avance de los huesos calvariales planos, también actúan como un nicho para los progenitores osteogénicos que pueden proliferar o diferenciarse en un programa estrechamente regulado y orquestado a través de señales moleculares apropiadas.[3]

Conceptualización de Virchow de la craneosinostosis

Según este autor, la fusión de una sutura craneal restringe el crecimiento perpendicular a la sutura fusionada y promueve el crecimiento compensatorio paralelo a la sutura fusionada, lo que conduce a una deformidad predecible del cráneo.[2] (Fig. 1)

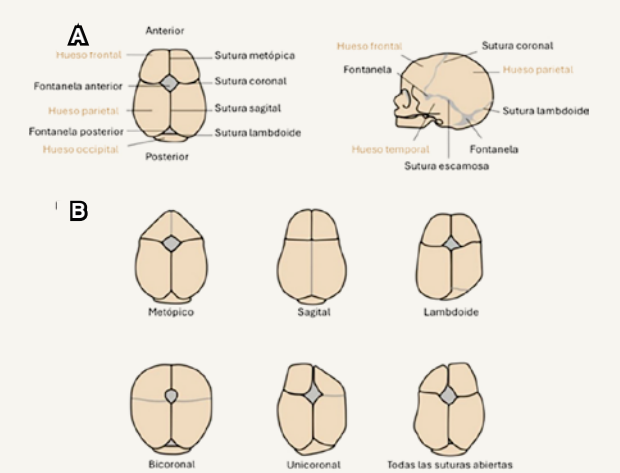

Fig. 1. Comparativa de suturas craneales y craneosinostosis en humanos. A) Cráneo humano normal en vista superior y lateral: B) Deformaciones craneal causadas por diferentes formas de craneosinostosis. (Fuente: Eloise et al.[22])

Síndrome de Treacher Collins

Está vinculado a mutaciones en el gen TCOF1, que se localiza en el cromosoma 5, es el más comúnmente afectado y se cree que está implicado en el desarrollo del tejido conectivo, afecta el desarrollo de los arcos faríngeos lo que genera hipoplasia malar, micrognatia y anomalías auditivas y oculares.

Esta condición impacta significativamente la calidad de vida de los pacientes, quienes suelen requerir múltiples intervenciones quirúrgicas.

Prevalencia

Uno de cada 50 000 niños nacidos vivos.

Objetivo

La finalidad de este trabajo fue investigar en toda la literatura actual disponible acerca de los trastornos craneofaciales hereditarios, con énfasis en el síndrome de Treacher Collins, para establecer la asociación de la craneosinostosis con dicho padecimiento que ser el más común y el de mayor probabilidad de contacto con el estomatólogo. Asimismo, hablar sobre el impacto psicológico que esta condición ejerce sobre los pacientes.

Esta investigación se realizó en razón de la falta de unificación de información que diversos autores han publicado en los últimos cinco años, que busca brindar una visión completa de esta afección poco frecuente pero significativa, que está presente en nuestro medio social, ya que a menudo este grupo enfrenta estigmatización debido a las características faciales que lo caracteriza.

Materiales y métodos

Se usó la Librería Digital BIDI, UNAM, a través del acceso a sitios PubMed y ClinicalKey Elsevier, para obtener artículos de investigación, mediante las siguientes palabras clave: *Syndrome, Craniofacial disorders, Craniosynostosis, Treacher Collins, gen TCOF1 y Quality of life in Treacher Collins*. (Tabla 1)

Tabla 1. Artículos encontrados que cumplen con los criterios de inclusión y exclusión

Palabra clave	Número de artículos	Artículos utilizados
Syndrome	503	5
Craniofacial disorders Treacher Collins	19	1
Craniosynostosis in Treacher Collins	5	8
Treacher Collins	158	5
Quality of life in Treacher Collins	6	2
The role of TCOF1 in Treacher Collins	2	2
Epidemiology of craniosynostosis in Mexico	1	1

Criterios de inclusión

Artículos de tipo clínico, epidemiológico, psicológico, sociológico, artículos de revisión, artículos publicados en los sitios PubMed, ClinicalKey.

Criterios de exclusión

Casos clínicos, artículos en español, información que no provenga de artículos publicados en revistas no indexadas.

Rediseño de la investigación

Tras hacer un análisis del contenido de la revisión se determinó que, para entender la información, son necesarios los siguientes subtemas:

- Tipos de craneosinostosis
- Síndromes asociados a craneosinostosis
- Síndrome de Treacher Collins.

Resultados

La craneosinostosis se considera un trastorno congénito que causa la fusión prematura de una o más suturas craneales que podrían deberse a mutaciones en genes como CDC45, TWIST1 y TCF12 y otros, que tienen un papel importante en la división celular.[4]

En las primeras etapas de la embriogénesis y los primeros años de vida, hay un crecimiento intensivo del cerebro y al mismo tiempo de los huesos del cráneo, que se someten a la presión que reciben del cerebro en desarrollo. Divergen entre sí, de modo que el cerebro y el cráneo se desarrollan adecuadamente.[6]

El desarrollo normal de las suturas craneales depende de las interacciones morfogenéticas coordinadas del componente del frente osteogénico, a juzgar por la orientación espacial relativa de cada frente dentro del complejo de suturas y la regulación de la expresión final del potencial osteogénico.[7]

Tipos de craneosinostosis

- Simple: es un término que se utiliza cuando solo una sutura se fusiona prematuramente.
- Compleja: se utiliza para describir una fusión prematura de múltiples suturas.[5]

Se utilizan diferentes clasificaciones según el mecanismo subyacente, la presencia de otros trastornos o el número de suturas fusionadas.

Clasificación

- Primaria: cuando se desarrolla debido a un defecto primario del proceso de osificación.
- Secundaria: es el resultado de enfermedades sistémicas conocidas con disfunción hematológica o metabólica, como el raquitismo y el hipotiroidismo.[5]
- Formas sindrómicas: como parte de síndromes, como el de Apert, Crouzon o Pfeiffer.
- No sindrómicas: se desarrolla como un trastorno aislado y es la más común.

Incidencia

En la mayoría de los casos (85 %) la craneosinostosis se presenta como una anomalía esporádica (craneosinostosis no sindrómica); mientras que en otros (15 %), forma parte de síndromes (craneosinostosis sindrómica).[6]

Diagnóstico

Se basa en el examen físico, radiografía simple y la tomografía computarizada. La craneosinostosis progresiva no tratada conduce a la inhibición del crecimiento cerebral y a un aumento de la presión intracraneal e intraorbitaria. Los bebés se deben evaluar tan pronto como se les diagnostique. El crecimiento de los huesos del cráneo está impulsado principalmente por el crecimiento en expansión del cerebro.[10]

Síndromes de craneosinostosis

Son clínicamente heterogéneos con características superpuestas y, a veces, es difícil realizar un diagnóstico preciso. Se conoce la base molecular de muchos tipos de craneosinostosis sindrómica y las estrategias de pruebas diagnósticas a menudo conducirán a un diagnóstico específico.[7]

Síndromes asociados a craneosinostosis

Entre estos se encuentra el síndrome de Tracher Colins, el cual se abordará más adelante.

Síndrome de Apert (acrocefalosindactilia)

Es un trastorno congénito poco frecuente que se caracteriza por craneosinostosis, malformación del tercio medio facial y sindactilia simétrica de manos y pies. Las deformidades craneofaciales incluyen calota cónica, frente plana, proptosis, hipertelorismo y nariz corta con punta bulbosa. Los hallazgos intraorales incluyen paladar ojival con pseudofisura, hipoplasia maxilar transversal y sagital con apiñamiento dental concomitante, mordida abierta anterior esquelética y dental y varios dientes primarios retenidos.[12]

Síndrome de Crouzon

Esta afección tiene penetrancia completa y expresividad variable, se hereda de forma dominante, aunque también puede manifestarse como una

mutación. La fibrosis quística se debe a mutaciones del gen FGFR2.[2] Hay cuatro miembros de la familia de genes FGFR, de los cuales el FGFR2 es uno. Las suturas craneales actúan como centro de señalización entre FGFR1 y FGFR3.[13]

Síndrome de Muenke (MIM #602849)

Es la craneosinostosis sindrómica más común, es resultado de la variante patógena recurrente p. P250R en FGFR3. Los pacientes afectados presentan una amplia variabilidad fenotípica. Las características comunes incluyen craneosinostosis coronal, pérdida auditiva, anomalías del carpo y el tarso y problemas de desarrollo y comportamiento.[14]

Síndrome de Saethre Chotzen (SCS)

Es una craneosinostosis sindrómica definida por una mutación genética que afecta al gen TWIST1 en el cromosoma 7p21. Se asocia típicamente con sinostosis uni o bicoronal, ptosis palpebral, orejas externas dismórficas y otras anomalías variables faciales y de las extremidades.[15]

Síndrome de Treacher Collins (SCT)

Se asocia a una diferenciación anormal del primer y segundo arco faríngeo, que se produce durante el desarrollo fetal. Sus características incluyen microtia con pérdida auditiva conductiva; fisuras palpebrales oblicuas con posible coloboma de la parte lateral de los párpados inferiores; hipoplasia del tercio medio facial; micrognatia, así como paladar hendido esporádicamente y atresia o estenosis de coanas.

Incidencia

Se presenta en la población general con una frecuencia de 1 en 50 000 nacidos vivos.[16]

Rasgos craneofaciales

Se presentan típicamente como fisuras palpebrales oblicuas hacia abajo, coloboma del párpado inferior entre los tercios medio y lateral, ausencia total o parcial de pestañas inferiores, surco esclerodérmico vertical en la mejilla, microtia o atresia de las orejas externas, verrugas cutáneas e hipoplasia o ausencia del músculo temporal.[17]

La inclinación antimongoloide de las fisuras palpebrales y los colobomas del párpado inferior son características constantes, es un síndrome con múltiples características oculares y orbitarias al que se asocian diversas anomalías del drenaje ocular y lagrimal.[18]

Manifestaciones craneofaciales

Se caracteriza por hipoplasia y retrusión de la región malar, obliteración del ángulo frontonasal y mentón retraído. La protrusión de la nariz y el maxilar puede producir una apariencia enoftálmica. El ángulo lateral inferior de la órbita es defectuoso y la parte superolateral de la órbita está desplazada caudalmente, lo que le da a la órbita una apariencia en forma de huevo. Todos los pacientes tienen alguna anomalía ocular como ambliopía, anisometropía, errores de refracción, estrabismo y pérdida de visión.[18] (Figs. 2)

Figs. 2. Pacientes con TCS a diferentes edades, variaciones visibles en la gravedad de los defectos.(Fuente: Marszałek BA et al.[9])

Además, puede haber una marcada curvatura del borde inferior de la mandíbula y una curvatura cóncava de la rama horizontal, que se considera patognomónica del síndrome. El maxilar puede ser estrecho, a menudo acompañado de un paladar elevado o estrecho. Los hallazgos asociados pueden incluir paladar hendido, maloclusión dental y macrostomía. El arco cigomático con frecuencia está malformado, subdesarrollado o ausente, lo que contribuye a la asimetría facial.[19]

Desarrollo

El síndrome de TCS es un trastorno autosómico dominante con penetrancia variable. Las mutaciones en los genes TCOF1, POLR1D y POLR1C son cómplices del desarrollo del síndrome de TCS, y la mayoría muestra mutaciones en el locus TCOF1 en el cromosoma 5q31.3-q33.3 que codifica la proteína Treacle, lo que resulta en una biogénesis deficiente de los ribosomas y una posterior insuficiencia de células de la cresta neural.[20]

Uno de los mecanismos por los que la haploinsuficiencia de TCOF1 conduce al desarrollo del síndrome de TCS es la interrupción de la biogénesis de los ribosomas que conduce a la restricción del ciclo celular, la proliferación deteriorada y la pérdida apoptótica de células del neuroepitelio y la cresta neural.[21]

Tratamientos

Para la corrección de los defectos de los tejidos duros y blandos se suele requerir múltiples operaciones, según la gravedad. El coloboma del párpado se corrige

en los primeros años de vida; otros pueden preferir realizar solo una tarsorrafia neonatal para proteger la exposición corneal y retrasar otras correcciones periorbitales.[23] (Fig. 3 A-B)

Diagnósticos diferenciales

Para el síndrome de la hendidura facial congénita incluyen el síndrome auriculocondíleo, el de Goldenhar y el de Nager.[24]

Problemas psicosociales

La evidencia de estos es muy limitada. Los adultos con hendiduras faciales congénitas raras parecen tener un funcionamiento psicológico relativamente "normal" a largo plazo, sin embargo, la estigmatización y la inseguridad sobre posibles reacciones negativas de los demás pueden provocar estrés y conductas de evitación.[24]

Las experiencias psicosociales abarcaron las burlas, el ajuste conductual, el apoyo psicosocial y la percepción pública. Como la microtia y la CFM implican diferencias visibles, varios investigadores han abordado las experiencias de burlas. Los adolescentes y adultos jóvenes con CFM informaron que las burlas estaban relacionadas con una menor autoestima y una sensación de aislamiento, y las mujeres notaron mayores dificultades para sentirse diferentes y algunas se cubrieron las orejas con el cabello. Como adultos, un estudio del Reino Unido informó sobre una ansiedad constante por que sus orejas fueran vistas en diferentes entornos.[25]

Discusión

En la presente revisión bibliográfica se analizaron la prevalencia, causas, características y factores psicosociales que rodean a los pacientes que padecen desordenes craneofaciales, con énfasis en el síndrome de Treacher Collins y se abordan las situaciones y factores psicosociales de este padecimiento como la autopercepción, estigmatizacion e inseguirdad de los pacientes (Johns, 2023), ya que existen repercusiones en la vida diaria como la baja autoestima y el aislamiento, especialmente en etapas críticas para la formación de la identidad.

Las personas con este síndrome pueden ser particularmente vulnerables al abuso, la violencia y al rechazo social. El apoyo psicológico es fundamental en el manejo del síndrome, por lo que se debe tener un abordaje de este aspecto de manera integral que combine la atención médica con el apoyo psicológico y se pueda mejorar la calidad de vida y promover el bienestar emocional y social.

La falta de registros adecuados de personas con el síndrome de Treacher Collins tiene diversas implicaciones tanto médico como social. Esta deficiencia puede influir negativamente en la percepción y manejo de la enfermedad por parte de las personas afectadas. La invisibilidad estadística puede llevar a que los pacientes se sientan aislados o únicos en su condición, dificultando el acceso de redes de apoyo y a recursos específicos para su bienestar emocional. Por consiguiente esto repercute directamente a la disponibilidad de programas de apoyo, que son elementos fundamentales para el desarrollo emocional saludable de estos pacientes, de la misma manera, la falta de un registro también afecta la planificación de intervenciones tempranas y la capacitación de profesionales de la salud.

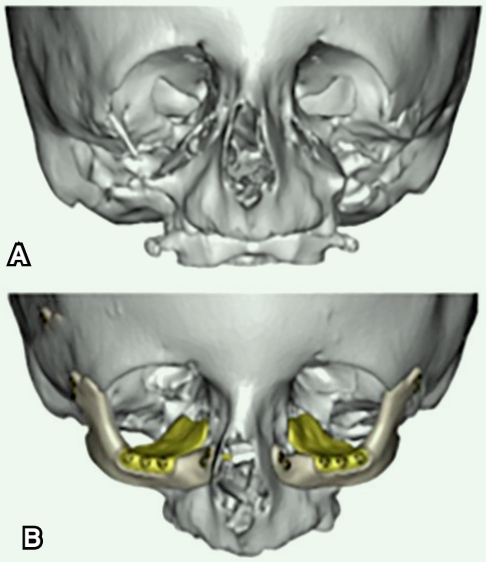

Figs. 3. Ejemplo de planificación virtual de la reconstrucción del hueso cigomático con implantes aloplásticos. A) Imagen de tomografía computarizada previa al trasplante en un paciente con hueso cigomático faltante; B) Imagen de tomografía computarizada con reconstrucción ósea cigomática aloplástica planificada y placas de recontorneado del piso orbitario individuales. (Fuente: Marszałek BA et al.[9])

Para esta problemática es crucial establecer sistemas de registros, centralizados y estandarizados que permitan recopilar datos precisos sobre la prevalencia y características de dicho síndrome. Esto no solo facilitaría la investigación médica, también permitiría desarrollar programas basados en evidencia. Por ello es vital realizar registros en bases de datos nacionales para mejorar la visibilidad del síndrome y promover la creación de recursos adaptados a las necesidades médicas y psicosociales de quienes viven con esta condición.

Conclusiones

La craneosinostosis asociada al síndrome de Treacher Collins no solo representa un desafío médico, sino también un problema psicosocial significativo para los pacientes y sus familias. La alteración en el desarrollo craneofacial impacta en el autoestima, la integración social y la calidad de vida de los afectados, quienes con frecuencia enfrentan discriminación y barreras en el acceso a tratamientos especializados.

Además, en México existe una preocupante falta de documentación estadística sobre los casos reportados, lo que dificulta la planeación de políticas públicas, el

desarrollo de programas de apoyo y la generación de estrategias médicas eficaces. Es fundamental promover estudios epidemiológicos y la creación de registros nacionales que permitan dimensionar el problema y mejorar el acceso a diagnósticos y tratamientos oportunos. Solo a través de una mayor visibilidad y concientización se podrá garantizar una mejor calidad de vida para las personas con Treacher Collins y otras craneosinostosis.

Referencias bibliográficas

1. Nugent K, Nugent R, Yang S. When should clinicians use the term syndrome?, Am J Med Sci. 2023;365(6):475-79.
2. Tibesar RJ, Scott AR. Syndromic craniofacial disorders. Facial Plast Surg Clin North Am. 2024;23:141-56.
3. Senarath K, Chung MT, McArdle A, Wong VW, Quarto N, Longaker MT et al. Craniosynostosis molecular pathways and future pharmacologic therapy. Organogenesis. 2012;8:103-13.
4. Lúcia A, Fraga De Almeida P, Da G, Dalben S. Craniosynostosis Syndromes. En Da silva G, Ribeiro M. Craniofacial Disorders - Orofacial Features and Peculiarities in Dental Treatment: Bentham Books; 2017. Pp. 86-103.
5. Vlahova D, Georgieva R, Tincheva R, Diankova D. Apert's syndrome. Ped. 2014;54(4):36-8.
6. Alam MK, Alfawzan AA, Abutayyem H, Kanwal B, Alswairki HJ, Verma S et al. Craniofacial characteristics in Crouzon's syndrome: A systematic review and meta-analysis. Scien Prog. 2023;106.
7. Murali CN, McDonald DM, Wenger TL, McDougall C, Stroup BM, Sheppard SE et al. Muenke syndrome: Medical and surgical comorbidities and long-term management. Am J Med Genet A. 2019;179(8):1442-50.
8. Woods RH, Ul-Haq E, Wilkie AOM, Jayamohan J, Richards PG, Johnson D et al. Reoperation for intracranial hypertension in TWIST1-confirmed saethre-chotzen syndrome: A 15-year review. Plast Reconstr Surg. 2009;123(6):1801-10.
9. Marszałek BA, Wójcicki P, Dowgierd K, Smigiel R. Treacher Collins Syndrome: Genetics, clinical features and management. Genes. 2021;12:1392.
10. Kajdic N, Spazzapan P, Velnar T. Craniosynostosis-recognition, clinical characteristics, and treatment. Bosn J Bas Med Scien. 2018;18:110-6.
11. Yapijakis C, Pachis N, Sotiriadou T, Vaila C, Michopoulou V, Vassiliou S. Molecular mechanisms involved in Craniosynostosis. Rev In Vivo. 2023;37:36-46.
12. Ciurea AV, Toader C. Genetics of craniosynostosis: review of the literature. J Med Life. 2009;2(1):5-17.
13. Gomide MR. Pharyngeal Arch Disorders; 2017. Dentistry for Craniofacial Disorders. [Internet] http://ebookcentral.proquest.com/lib/unam/detail.action?docID=5044192.
14. Güleray N, Koşukcu C, Oğuz S, Ürel Demir G, Taşkıran EZ, Kiper PÖŞ et al. Investigation of genetic causes in a developmental disorder: Oculoauriculovertebral spectrum. Cleft Pal Craniofac J. 2022;59(9):1114-24.
15. Craniosynostosis; 2004. American Family Physician [Internet] www.aafp.org/afp.
16. Proctor MR, Meara JG. What is the "value" of surgery in the management of craniosynostosis? J Neurosurg. 2022;29:57-8.
17. Jermwiwatkul W, Boonsiriseth K, Viwattanatipa N. Treacher Collins syndrome: Orthodontic treatment with mandibular distraction osteogenesis and orthognathic surgery. Am J Orthod Dentofac Orthop. 2021;159(6):836-51.
18. Aljerian A, Gilardino MS. Treacher Collins Syndrome. Clin Plast Surg. 2019;46:197-205.
19. Polanski JF, Plawiak AC, Ribas A. Reabilitação auditiva na Síndrome de Treacher Collins por meio de prótese auditiva ancorada no osso. Rev Paul Ped. 2015;33(4):483-7.
20. Plomp RG, Van Lieshout MJS, Joosten KFM, Wolvius EB, Van Der Schroeff MP, Versnel SL et al. Treacher collins syndrome: A systematic review of evidence-based treatment and recommendations. Plast Reconstr Surg. 2016;137(1):191-204.
21. Johns AL, Stock NM, Costa B, Billaud Feragen K, Crerand CE. Psychosocial and health-related experiences of individuals with microtia and craniofacial microsomia and their families: Narrative review over 2 decades. Cleft Pal Craniofac J. 2023;60(9):1090-112.
22. Sharma R, Sharma B, Babber M, Singh S, Jain G. Treacher Collins syndrome: A case report and review of ophthalmic features. Taiwan J Ophthalmol. 2016;6(4):206-9.
23. Khatiwada A, Thapa B, Pandit R, Bhandari D, KC S. Imaging of Treacher Collins syndrome: A case report. Radiol Case Rep. 2025;20(1):593-6.
24. Grzanka M, Piekiełko A. The role of tcof1 gene in health and disease: Beyond treacher collins syndrome. Int J Molec Scien. 2021;22:1-19.
25. Wei Gu, Le Sun, Jian Wang, Xiaowei Chen, The oncogenic role of treacle ribosome biogenesis factor 1 (TCOF1) in human tumors: a pan-cancer analysis. Algin. 2022;14(2):943-60.
26. Stanton E, Urata M, Chen JF, Chai Y. The clinical manifestations, molecular mechanisms and treatment of craniosynostosis. Dis Mod Mec. 2022;15(4).

Índice de masa corporal, su asociación con la caries dental en estudiantes de primer ingreso a la carrera de Cirujano Dentista de la Facultad de Estudios Superiores Zaragoza, UNAM

Body mass index, its association with dental caries in first-year students of the Dental Surgeon career of Facultad de Estudios Superiores Zaragoza UNAM,

Tomás Caudillo Joya
María del Pilar Adriano Anaya
Profesores de tiempo completo de la carrera de Cirujano Dentista, FES Zaragoza, UNAM

Pilar Alejandra Caudillo Adriano
Cirujana dentista de práctica privada

Resumen

Introducción: la dieta rica en hidratos de carbono es uno de los factores de riesgo para el desarrollo de obesidad, así como también para la caries dental; ambos son problemas de salud pública. **Objetivo:** describir la distribución del índice de masa corporal de los estudiantes de primer ingreso de las generaciones 2016, 2017, 2018 y 2019 y su asociación con la caries dental que ingresaron a la carrera de Cirujano Dentista de la Facultad de Estudios Superiores Zaragoza, UNAM. **Material y métodos:** estudio de tipo transversal, descriptivo y observacional, realizado en 1274 estudiantes de primer ingreso de las generaciones 2016, 2017, 2018 y 2019 que entregaron su consentimiento firmado para participar en este estudio. El bajo peso, sobrepeso y obesidad se midió a través del índice de masa corporal, e interpretado por los criterios establecidos en la Norma Oficial Mexicana NOM-008-SSA3-2010, para el tratamiento integral del sobrepeso y la obesidad y la caries dental por el indicador epidemiológico de dientes cariados, perdidos y obturados (CPOD). **Resultados:** los estudiantes con bajo peso tuvieron un promedio de caries dental de 8,4 dientes con historia de esta enfermedad, los que se encontraron normales 7.4. Con sobrepeso 7.6. los obesos clase 1 con 6.6. los obesos clase 2 con 5.9 y por último los obesos clase 3 con 10,1 dientes con este problema. **Conclusiones:** no se encontraron diferencias estadísticas entre el índice de masa corporal y los promedios de caries dental de los estudiantes.

Palabras clave. *Índice de masa corporal, Caries dental, Estudiantes.*

Abstract

Introduction: a diet rich in carbohydrates is one of the risk factors for the development of obesity, as well as for tooth decay, and both are public health problems. **Objective:** to describe the distribution of the *corporal mass index* of the students of the first income of the generations 2016, 2017, 2018 and 2019 and the association with the dental caries that income in the Dental Surgeon carrier of the Superior Faculty Zaragoza, UNAM. **Material and methods:** transversal, descriptive and observational study made in 1274 of first income students of the generations 2016, 2017, 2018 and 2019 that gave the sign consent for participate in this study. The low weight, over weight and obesity was measure through the corporal mass index, and interpreted by the established criteria in the Mexican Official Rule NOM-008-SSA3-2010, for the integral treatment of over weight and the obesity and the dental caries by the epidemiological indicator of decayed, lost and obdurated (DLOT). **Results:** the students with low weight has 8.4 dental caries average with history of the disease, the normal ones 7.4, with over weight 7.6 the obese class 1 with 6.6. The obese class 2 with 5.9 and the last one with class 3 with 10.1 teeth with this problem. **Conclusions:** statistics differences wasn´t found between the corporal mass index of and the dental caries averages of the students.

Keywords: *Corporal mass index. Dental caries. Students.*

Introducción

La caries dental y la obesidad son dos problemas de salud pública. La primera, la padece más del 90 % de la población; y la segunda, de acuerdo la Encuesta Nacional de Salud y Nutrición (ENSANUT 2018) en México, del total de adultos de 20 años de edad y más, 39.1 % tienen sobrepeso y 36.1 % obesidad (75.2 %). Por su parte el caso de los niños de 0 a 4 años, 22.2 % tiene riesgo de sobrepeso mientras que los de 5 y 11 años el 35.6 % muestran esta condición.[1]

Consumo de carbohidratos

La dieta rica en hidratos de carbono es uno de los factores de riesgo para el desarrollo de obesidad, así como también para la caries dental en la que el problema no radica solo en la cantidad que se ingiere, sino en la frecuencia con que se consume, el tiempo que permanece en la boca y los malos hábitos higiénicos que se tengan.[2]

Al ser esto determinante en el desarrollo de la caries, es preciso dar una información adecuada a los pacientes. Además, no hay que olvidar que un incremento en azúcares no solo supondrá un mayor riesgo de caries sino también un riesgo que incrementa el riesgo a padecer obesidad y con ello una mayor predisposición en adultos a sufrir padecimientos como diabetes, las enfermedades cardiovasculares -hipertensión y alto colesterol-, respiratorias -apnea y asma-, ortopédicas -fracturas- y hepáticas, principalmente.[3,4,5]

Relación entre caries dental y obesidad

Aún no está clara porque no se conoce si realmente existe asociación entre ellas o simplemente coexisten en el tiempo, ya que comparten una etiología común y/o factores contribuyentes similares.

Respecto a la asociación positiva directa entre caries e índice de masa corporal (IMC), los estudios[6,7,8,9] que han encontrado asociación, comentan que se debe a que el aumento de peso es una resultante de la dieta, sobre todo por la elevada frecuencia del consumo de azúcares y comidas entre horas, que da lugar a un incremento en el número de microorganismos cariogénicos.[10] Otra posible explicación, según Modéer y cols.,[11] es que los niños obesos presentan menor tasa de saliva total estimulada que los normopesos *vs* 2.0 ml/min ($p< 0.001$) y una mayor inflamación gingival ($p< 0.001$). Esto concuerda con Pannunzio y cols.[7] quienes afirmaron que niños con mayor IMC presentaron alteraciones en la composición de la saliva -concentración de fosfatos, ácido sialicílico libre, proteínas y actividad de la peroxidasa- como factores favorables para condicionar caries, sin embargo, hay otros estudios[12,13,14] que muestran que no existe asociación entre ambos problemas.

Objetivo

La finalidad de este trabajo es describir la distribución del índice de masa corporal de los estudiantes de primer ingreso de la carrera de Cirujano Dentista de la Facultad de Estudios Superiores Zaragoza UNAM de las generaciones 2016, 2017, 2018 y 2019, y su asociación con la caries dental.

Determinar la distribución del índice de masa corporal y su asociación con la caries dental en estos grupos de estudiantes, va a permitir ampliar los marcos explicativos sobre el estudio de estos dos problemas de salud pública, que han sido poco estudiados, de tal manera que permita generar propuestas para modificar y/o solucionar dichos problemas.

Material y métodos

Tipo de estudio

Fue transversal, descriptivo y observacional.

Muestra de estudio

Se conformó de un total de 1 274 estudiantes de primer ingreso de las generaciones 2016, 2017, 2018 y 2019 a la carrera de Cirujano Dentista de la Facultad de Estudios Superiores Zaragoza, UNAM.

Procedimiento

Se llevó a cabo una exploración bucal de cada alumno que participó en el estudios para determinar el estado de salud bucal y la presencia de caries. Este examen lo realizaron cinco pasantes, previamente capacitados y calibrados (KAPPA intra e interexaminadores κ= 85 %) en la obtención del índice CPOD (C: cariados; P: perdidos; O: obturados y D: diente), según las recomendaciones de la OMS.[16] Este indicador se ha sugerido por dicha organización debido a que es mundialmente confiable, estandarizado y permite la comparación con otros estudios.[15]

Se llevó a cabo también una análisis antropométrico, en el que los pasantes también se estandarizaron en el manejo de la antropometría (peso, talla, IMC) del método de Habitch.[13, 14] Se pesó a los estudiantes con una báscula digital de cristal templado de 182 kg de capacidad y la talla se midió con un estadiómetro marca SECA de 200 cm, se consideró como la distancia entre la parte más alta de la cabeza y la planta de los pies.

Seguridad

Se utilizaron las barreras de protección planteadas por la Norma Oficial Mexicana para el control y manejo de infecciones bucales, NOM-087-ECOLSSA1-2000.[17]

Manejo de datos

Una vez que se pesaron y midieron a los escolares participantes, se obtuvo el IMC, que se define como una medida de asociación entre el peso y la talla de un individuo, ideado por el estadístico belga LAJ Quetelet, por lo que también se conoce como *índice de Quetelet*.[18]

La clasificación para la interpretación del IMC fue propuesta por los criterios establecidos en la Norma Oficial Mexicana NOM-008-SSA3-2010,[19,20] para el tratamiento integral del sobrepeso y la obesidad. (Tabla 1)

La información se capturó en el programa de cómputo SPSS versión 23.0 para obtener las estadísticas descriptivas, como la media de caries dental; porcentaje del IMC; t de *Student* para significancia de caries dental y sexo; y X^2 de Pearson para significancia entre caries dental y edad.

Tabla 1. Norma oficial mexicana nom-008-ssa3-2010, para el tratamiento integral del sobrepeso y la obesidad

1	- 18	Bajo peso
2	18 a 24.9	Normal
3	25 a 29.9	Sobrepeso
4	30 a 34.99	Obesidad clase 1
5	35 a 39.99	Obesidad clase 2
6	40 +	Obesidad clase 3

Norma Oficial Mexicana NOM-043-SSA2-2012 (fuente http://dof.gob.mx/nota_detalle.php?codigo=5285372&fecha=22/01/2013)

Resultados

Índice de masa corporal

El 60.5 % de los estudiantes no tuvo problemas de obesidad, mientras que el 0.9 % tiene obesidad clase 3. Es importante decir que el 5 % presentó bajo peso. (Tabla 1)

Tabla 1. Distribución del IMC de los estudiantes por promedios de caries dental

IMC	CPOD	No.	DS	%
Bajo peso	8.4	56	5.0	5.0
Normal	7.4	772	4.5	60.5
Sobrepeso	7.6	300	4.7	24.2
Obeso clase 1	6.6	111	4.3	7.8
Obeso clase 2	5.9	27	4.1	1.7
Obeso clase 3 **10.1** **8**			4.3	0.9
Total	7.4	1274	4.6	100
P=0.029				

Distribución del índice de masa corporal por sexo

Se encontró que el promedio más bajo de caries dental estuvo en los obesos clase 2 con 5.3 dientes con historia de la enfermedad y el más alto en los obesos clase 3 con 9.1 dientes afectados. (Tabla 2)

Tabla 2. Distribución del IMC por sexo de los estudiantes

	Bajo peso		Normal		Sobrepeso		Obeso clase 1		Obeso clase 2		Obeso clase 3	
Sexo	CPOD	No.	CPOD	No.	CPOD	No.	CPOD	No.	CPOD	No.	CPOD	No.
Masculino	6.3	15	6.8	286	7.2	96	6.3	46	3.4	10	10.2	7
Femenino	9.1	41	7.7	486	7.8	204	6.7	65	7.3	17	8.0	1
Global	7.7	56	7.2	772	7.5	300	6.5	111	5.3	27	9.1	8
												P= 0.001

Promedio de caries dental por edad y distribución del índice de masa corporal

La mayoría de los estudiantes se encontraban en la edad de 18 años (45.6 %), y es aquí donde existe el mayor sobrepeso y obesidad.

El promedio de caries dental más elevado se encontró a la edad de 27 años, con 11 dientes con historia de esta enfermedad. (Tabla 3)

Tabla 3. Promedios de caries dental por edad de los estudiantes y su distribución del IMC

			Índice de masa corporal						
Edad	Media CPOD	%	Bajo peso	Normal	Sobrepeso	Obeso clase 1	Obeso clase 2	Obeso clase 3	Total
17	7.06	17.4	11	156	39	23	1	2	232
18	7.09	45.6	29	361	151	49	13	2	605
19	7.71	23.9	10	174	69	31	6	2	292
20	7.87	5.8	1	41	21	3	3	0	69
21	8.34	2.6	2	21	5	1	0	0	29
22	8.67	1.7	1	10	5	0	2	0	18
23	11.17	0.7	0	2	3	1	0	0	6
24	11.64	1.4	1	4	1	3	0	2	11
25	9.50	0.4	0	1	2	0	1	0	4
26	2.00	0.0	0	1	0	0	0	0	1
27	11.00	0.5	0	1	2	0	1	0	4
28	2.00	0.0	0	0	1	0	0	0	1
29	6.00	0.1	0	0	1	0	0	0	1
33	2.00	0.0	1	0	0	0	0	0	1
Total	7.4	100.0	56	772	300	111	27	8	1274
	p=		0.009	0.000	0.000	0.021	0.000	0.028	

Conclusiones

No se hallaron diferencias estadísticas entre el índice de masa corporal y los promedios de caries dental de los estudiantes, sin embargo, con respecto al sexo se encontraron diferencias estadísticas al observar promedios de caries dental más elevados en el sexo femenino y el IMC.

Asimismo hubo diferencias entre la edad y los promedios de caries dental y el índice de masa corporal.

El 24.2 % de los estudiantes presentaron sobrepeso por lo que hay que poner atención en este grupo, ya que conforme avance la edad se pueden convertir en obesos. Es también necesario hacerles conciencia, a quienes presentaron obesidad clase 1, 2 y 3, del riesgo que representa esta condición para su salud.

Los promedios de caries dental son muy elevados, al encontrar un CPOD general de 7.4 dientes con historia de caries dental.

Legales

Este proyecto forma parte de la línea de investigación *Salud Pública en Estomatología* de la Facultad de Estudios Superiores Zaragoza, Universidad Nacional Autónoma de México (UNAM).

Referencias bibliográficas

1. Encuesta Nacional de Salud y Nutrición, 2018. Consultado el 11 de enero de 2021. Instituto Nacional de Salud Púbica. [Internet] https://ensanut.insp.mx/encuestas
2. Barquera S, Campos I, Hernández L, Flores M, Durazo R, Kanter R. Obesity and central adiposity in Mexican adults: results from the Mexican National Health and Nutrition Survey 2006. Salud Publica Mex. 2009;51(4) 595-603.
3. Steyn NP, Temple NJ. Evidence to support a food-based dietary guideline on sugar consumption in South Africa. BMC Public Health. 2012;12:502.
4. Palacios C, Joshipura K, Willett W. Nutrition and health: guidelines for dental practitioners. Oral Dis. 2009;15(6):369-81.
5. González M, González B, González E. Salud dental: relación entre la caries dental y el consumo de alimentos. Nutr Hosp Madrid. 2013;28(4):155-69.
6. Kelishadi R, Mortazavi S, Hossein TR, Poursafa P. Association of cardiometabolic risk factors and dental caries in a population based sample of youths. Diabetol Metab Syndr. 2010;7(2):22.
7. Pannunzio E, Silverio O, De Souza M, Nesadal D, Medeiros F, Nicolau J. Analysis of the stimulated whole saliva in overweight and obese school childen. Rev Assoc Med Bras. 2010;56:32-6.
8. Honne T, Pentapati K, Kumar N, Acharya S. Relationship between obesity/overweight status, sugar consumption and dental caries among adolescents in South India. Int J Dent Hyg. 2012;10:240-4.
9. Caudillo T, Adriano P. Desnutrición, Obesidad y caries dental. Problemas de Salud Pública en población escolar. México: Facultad de Estudios Superiores Zaragoza UNAM; 2013. Pp. 67-77.
10. Encuestas de salud bucodental. Métodos básicos. Organización Mundial de la Salud; 1997. Pp. 33-7.
11. Adriano P, Caudillo T, Gómez A. Epidemiología Estomatológica. 2a. ed. México: Facultad de Estudios Superiores Zaragoza; 2003. Pp. 18, 59-64.
12. Habitch P et al. Height and weight standards for children. How relevant are ethnic differences in growth potential. Lancet. 1974;1(7858):611-15.
13. Habitch P et al. Métodos epidemiológicos cuantitativos sobre el terreno. Bol Saint Panam.1974;76:375-84.
14. De Onis M, Habitch P. Antropometric reference data for international use: recommendations from a World Health Organization Expert Committee. Am J Clin Nutr. 1996;650-8.
15. Modéer T, Blomberg C, Wondimu B, Julihn A, Marcus C. Association between obesity, flow rate of whole saliva, and dental caries in adolescents. Obes. 2010;18: 2367-7.
16. Encuestas de salud bucodental. Métodos básicos. Organización Mundial de la Salud; 1997. Pp. 33-37.
17. Norma Oficial Mexicana NOM-087-ECOL-SSA1-2002, Protección ambiental-Salud ambiental - Residuos peligrosos biológico-infecciosos-Clasificación y especificaciones de manejo. [Internet] www.salud.gob.mx/unidades/cdi/nom/087ecolssa.html [consultado agosto 12, 2013].
18. Rodríguez G, Moreno L, Sarría A. La obesidad en la historia. Sobre el índice de Quetelet y obesidad. Rev Esp Obes. 2010;8(1):34-40.
19. Norma Oficial Mexicana NOM-043-SSA2-2012, Servicios básicos de salud. Promoción y educación para la salud en materia alimentaria. Criterios para brindar orientación. [Internet] http://dof.gob.mx/nota_detalle.php?codigo=5285372&fecha=22/01/2013 [consultado 2015 noviembre 20]
20. Norma Oficial Mexicana NOM-008-SSA3-2010, para el tratamiento integral del sobrepeso y la obesidad. [Internet] http://www.dof.gob.mx/nota_detalle.php?codigo=5154226&fecha=04/08/2010.

Odontología Books

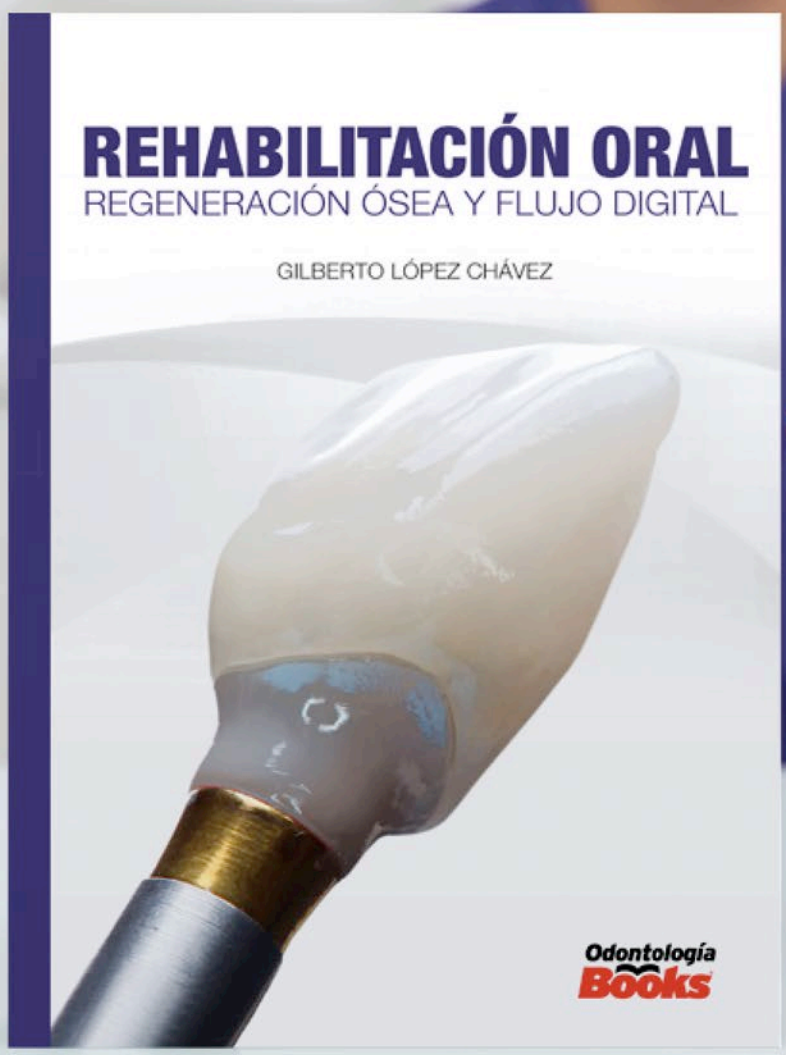

¡Ya está a la venta!

odontologiaactual.com

Prevalencia del dolor asociado a trastornos temporomandibulares en pacientes de odontología en el Centro Médico Naval

Prevalence of pain associated with temporomandibular disorders in dental patients in Centro Medico Naval

Ana Laura Vázquez de la Luz
Licenciada en Estomatología, Benemérita Universidad Autónoma de Puebla; discente de la especialidad en Prótesis Bucal, Universidad Naval, Secretaría de Marina Armada de México

Cecilia López Ferrer
Adscrita al Centro Médico Naval de la Secretaría de Marina Armada de México; especialidad en Prótesis Bucal, Universidad Naval, Secretaría de Marina Armada de México; maestría en educación, Universidad Latinoamericana

Jaime Ulises Villegas González
Adscrito a la Secretaría de Marina Armada de México; doctorado en Educación, Universidad ETAC, campus Coacalco

Resumen

Introducción: las alteraciones temporomandibulares son un grupo de afecciones musculoesqueléticas que implican dolor y/o disfunción en los músculos masticatorios, articulaciones temporomandibulares y estructuras adyacentes. **Objetivo:** conocer la prevalencia del dolor crónico en pacientes militares y derechohabientes que acuden a consulta a odontología en Centro Médico Naval, mediante le uso de los criterios proporcionados por el DC/TMD. **Material y métodos:** la muestra se formó con 120 pacientes que presentaban algún síntoma de trastorno temporomandibular, que acudieron al servicio de Odontología en Centro Médico Naval, a quienes se les aplicó el cuestionario de síntomas, para evaluar los TTM relacionados con dolor, junto con la escala graduada del dolor crónico y la escala de limitación de la función mandibular. Una vez los participantes llenaron los formularios se efectuó la exploración clínica de los músculos temporal, masetero, medición de referencias incisales, se observó algún tipo de ruidos articulares durante la función. **Resultados:** el mayor porcentaje de población que presenta algún TTM fueron mujeres; el síntoma más común fue el desplazamiento del disco sin reducción sin limitación de la apertura; el desorden de mayor frecuencia de los músculos masticadores fue la mialgia, mientras que solo el 13.3 % de la población estudiada mostró dolor de cabeza relacionado con TTM. La prevalencia del dolor crónico asociado a TTM en pacientes que acudieron a Centro Médico Naval es del 14.1 %. Según la escala GCPS, el 14 % de la muestra de esta investigación, arrojó un alto grado de discapacidad por el dolor y el 13.3 % de una interferencia grave del dolor en la vida diaria. **Conclusiones:** se rechaza la hipótesis de que la prevalencia de dolor crónico asociado a trastornos temporomandibulares en pacientes de 18 a 50 años se encuentre en un valor del 10 %, ya que se estimó en 14.2 %.

Palabras clave: *Trastornos temporomandibulares, Articulación temporomandibular, Prevalencia.*

Abstract

Introduction: temporomandibular disorders (TMD) are a group of musculoskeletal conditions involving pain and/or dysfunction in the masticatory muscles, temporomandibular joints, and adjacent structures. **Objective:** to determine the prevalence of chronic pain in military patients and their dependents attending dental consultations at the Naval Medical Center, using the criteria provided by the DC/TMD (Department of Dental Surgery/Temporomandibular Disorders). **Materials and methods:** the sample consisted of 120 patients presenting with some symptom of temporomandibular disorder who attended the Dental Service at the Naval Medical Center. A symptom questionnaire was administered to evaluate pain-related TMDs, along with the chronic pain scale and the mandibular function limitation scale. Once the participants completed the forms, a clinical examination of the temporalis and masseter muscles was performed, incisal references were measured, and any joint noises during function were noted. **Results:** the majority of the population presenting with some type of TMD were women; The most common symptom was disc displacement without reduction or limitation of mouth opening; the most frequent disorder of the masticatory muscles was myalgia, while only 13.3 % of the studied population showed headaches related to temporomandibular joint disorders (TMD). The prevalence of chronic pain associated with TMD in patients attending the Naval Medical Center is 14.1 %. According to the Global Clinical Practice Scale (GCPS), 14 % of the sample in this study showed a high degree of disability due to pain, and 13.3% experienced severe interference of pain in daily life. **Conclusions:** the hypothesis that the prevalence of chronic pain associated with temporomandibular disorders in patients aged 18 to 50 years is 10 % is rejected, as it was estimated at 14.2 %.

Keywords: *Temporomandibular disorders, Temporomandibular joint, Prevalence.*

Introducción

Los trastornos temporomandibulares (TTM) son la condición musculoesquelética más común en la población. Es una enfermedad compleja por su origen multifactorial que incluye causas biológicas, psicológicas, sociales y de comportamiento.[1] Son el tipo de dolor orofacial no odontogénico más común que ocasiona síntomas que afectan cara y cabeza, y/o disfunción en los músculos masticatorios, articulaciones temporomandibulares, dientes y estructuras adyacentes; y/o sonidos en los movimientos mandibulares.[2]

La frecuencia y gravedad de los TTM se encuentran relacionadas con dolor de cabeza, así como un aumento de frecuencia, duración e intensidad, lo que da como resultado superposición de síntomas y, a su vez, diagnósticos más complejos o erróneos.

Contexto teórico

El otorrinolaringólogo James Costen, en el año de 1934, identificó los TTM y describió signos y síntomas en la mandíbula y el oído en relación con la pérdida de los dientes posteriores, concluyó que los síntomas en el oído que presentaban los pacientes se debían a la altura inadecuada de las prótesis dentales resultado de una alteración en la ATM.[3]

En 1983, la Asociación Dental Americana (ADA), estableció el término trastornos temporomandibulares como un parteaguas para relacionar los múltiples síntomas y la necesidad de mejorar los diagnósticos.[3]

De acuerdo con la Academia Americana del Dolor Orofacial, los TTM son un grupo de afecciones musculoesqueléticas y neuromusculares que involucran las ATM, los músculos masticatorios y todos los tejidos asociados.

Etiología

Es multifactorial, el dolor es el síntoma principal.

Prevalencia

La literatura acerca de estos trastornos y su relación con el dolor crónico presenta un rango de prevalencia entre el 10 y 21 %.

La evaluación de comportamientos de hiperactividad informa que el 29.1 % de la población presenta al menos una parafunción.[2] Los síntomas de TTM pueden exacerbarse durante eventos estresantes, por ejemplo, algunos estudios han revelado que durante el período de confinamiento por la pandemia covid-19, se encontró un impacto en la prevalencia de los síntomas depresivos, estrés y dolor relacionado con los TTM.[4]

El Instituto Nacional de Investigación Craneofacial estima que la prevalencia de TMD oscila entre el 5 y el 12 %.[8,9]

La AAOP registró que la prevalencia de los trastornos dolorosos de los músculos masticadores es del 13 % y la de los trastornos temporomandibulares es del 9 %; por otra parte, la migraña relacionada con TTM tiene una prevalencia del 14 %.[9]

Diagnóstico

Para evaluar la presencia de TTM es necesario conocer criterios diagnósticos que permitan realizar una detección simple y confiable.

Los criterios diagnósticos de investigación para los trastornos temporomandibulares (RDC/TMD, por sus siglas en inglés) se publicaron en 1992, y son una herramienta que ayuda al clínico al facilitar el diagnóstico cuando se presentan múltiples síntomas en un paciente.[5] Son instrumentos de evaluación que se basan en el uso crítico del lenguaje, ya sea de manera escrita por el paciente o en forma de entrevista, que incluyen el formulario de examen, árboles de decisión y los criterios diagnósticos.[6]

Clasificación DC/TMD

Esta categorización ofreció una oportunidad única para recopilar información sobre dos ejes:

- Evaluación del eje I: se centra en los diagnósticos físicos relacionados con los TTM, evaluación del dolor, limitaciones funcionales, así como apertura mandibular, sonidos articulares, parafunciones y factores oclusales.
- Evaluación del eje II: valora los aspectos psicosociales de los TTM.[7]

Objetivo

El propósito de este estudio es conocer la prevalencia del dolor crónico en pacientes militares y derechohabientes que acuden a consulta de odontología en el Centro Médico Naval, mediante le uso de los criterios proporcionados por el DC/TMD.

Material y métodos

Diseño de estudio

Se trata de un estudio observacional y descriptivo.

Muestra de estudio

Se realiza muestreo por conveniencia. La muestra se compuso de 120 pacientes que acudieron al servicio de odontología en el Centro Médico Naval en los meses de mayo, junio y julio de 2024. Estos pacientes presentaban algún síntoma de trastorno temporomandibular.

Procedimiento

Después de firmar una carta de consentimiento informado, se les entregó el instrumento de evaluación denominado DC/TMD. Las consideraciones éticas se llevaron a cabo bajo la Ley General de Salud de los Estados Unidos Mexicanos, la Norma Oficial Mexicana NOM – 012 SSA3 – 2023 y la declaración de Helsinki.

Instrumento de evaluación DC/TMD

Se trata de cuestionarios que debe llenar el paciente en cuanto a los signos y síntomas que presenta. Para la evaluación de esta investigación, se les proporcionó el cuestionario de síntomas, el cual evalúa los TTM relacionados con dolor, incluidos movimientos mandibulares en función y parafunción; también se entregó la escala graduada del dolor crónico y escala de limitación de la función mandibular.

Evaluación del eje I

Al término de que el paciente llenara los formularios se efectuó la exploración clínica de los músculos temporal, masetero, medición de referencias incisales, se observó algún tipo de ruidos articulares durante la función.

La información se anotó en el formato del formulario de examen.

Evaluación del eje II

Escala de graduación del dolor

Para valorar los datos del eje II primero se calificó este formato.

- Para calcular la intensidad característica del dolor (CPI) se debe calcular la media de los elementos 2-4 (dolor en este momento, peor dolor, dolor promedio) y multiplicar por 10.
- Para la puntuación de interferencia se debe calcular la media de los elementos 6-8 (actividades diarias, actividades sociales y actividades de trabajo) y multiplicar por 10.
- Los puntos de discapacidad para el número de días con interferencia, se obtiene al asignar puntos en función. (Tabla 1)

Tabla 1. Puntos en función (vacía)

		Frecuencia	Porcentaje	Porcentaje válido	Porcentaje acumulado
Válido	Grado II				
	Grado 0				
	Grado I				
	Total				

En el presente estudio se utilizó la referencia de tiempo de un mes (30 días) para el apartado 5 (días de discapacidad)

Resultados

Evaluación del eje I

Desorden en ATM

Se observa que los desórdenes en la ATM son más comunes en mujeres que en hombres; se presentaron en 44 pacientes. El desplazamiento del disco sin reducción sin limitación de la apertura fue el desorden de mayor frecuencia, con un 27.2 %, y el de menor frecuencias fue subluxación, con un 6.8 %, mientras que no hubo presencia de enfermedad articular degenerativa. (Gráfica 1)

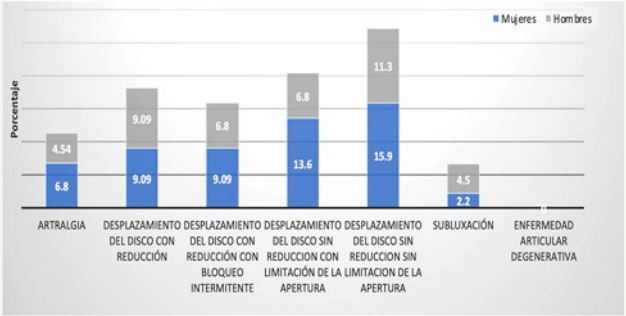

Gráfica 1. Desorden en ATM.

Desórdenes de los músculos masticadores

Se presentó en 60 pacientes, de los cuales el 31.6 % presentó mialgia, seguido del 30 % con dolor miofacial y, con menor frecuencia, 13.3 %, dolor miofacial referido. (Gráfica 2)

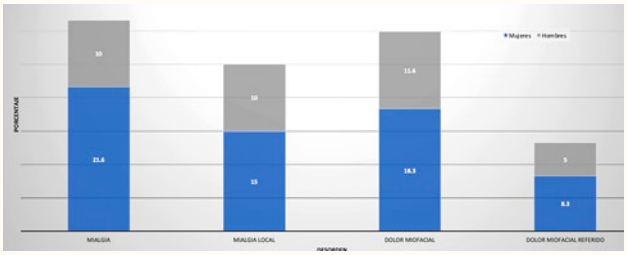

Gráfica 2. Desorden en los músculos masticadores.

Dolor de cabeza atribuido a TTM

Se presentó en 16 pacientes, con una frecuencia de 87.5 % en mujeres y un 12.5 % en hombres. (Gráfica 3)

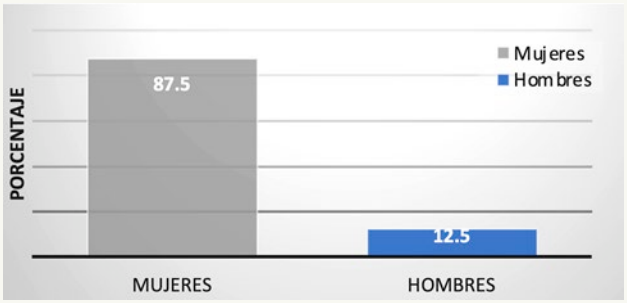

Gráfica 3. Dolor de cabeza atribuido a TTM.

Evaluación del eje II

Intensidad del dolor característico

Se encontró que el 12 % de la población estudiada presenta dolor de alta intensidad, el 49 % dolor de baja intensidad y el 39 % de la población no presentaba dolor crónico. (Gráfica 4)

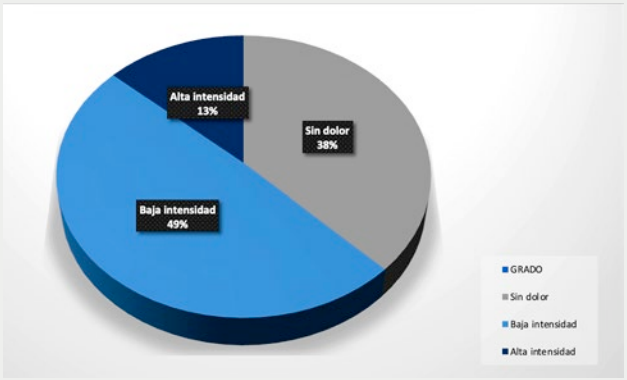

Gráfica 4. Intensidad del dolor característico.

Puntos de interferencia

Se halló que el 32.5 % de la población no mostraba interferencia, mientras que el 13.3 % presentó grado 3 en interferencias. (Gráfica 5)

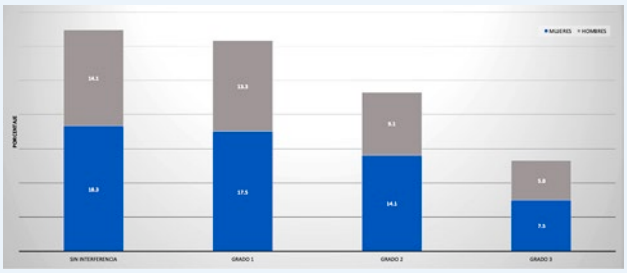

Gráfica 5. Interferencias.

Puntos de discapacidad

Se observaron los porcentajes de acuerdo con los grados de discapacidad relacionada con el dolor. Solo el 14 % muestra alta discapacidad en relación con la presencia de dolor, mientras que el 33 % no presentó ningún tipo de discapacidad. (Gráfica 6)

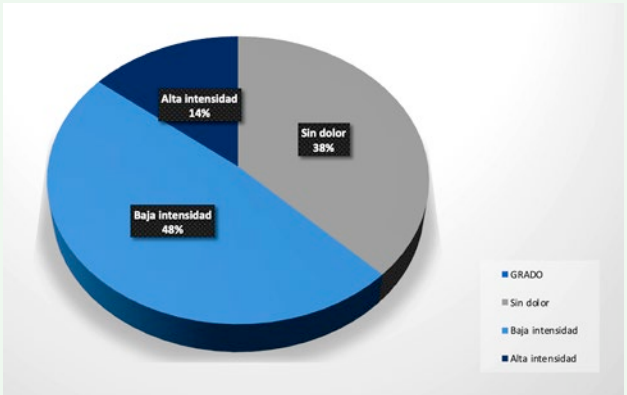

Gráfica 6. Puntos de discapacidad.

Grado de dolor crónico

De acuerdo a la calificación de los cuestionarios se puede realizar la interpretación del grado de dolor crónico. Se observó que el 37.5 % de los pacientes no presentó ningún tipo de dolor crónico; 48.3 % refirió dolor de baja intensidad sin incapacidad y solo el 14. 2 % manifestó dolor de alta intensidad, sin incapacidad. (Tabla 1 y Gráfica 7)

Tabla 1. Grado del dolor crónico

		Frecuencia	Porcentaje	Porcentaje válido	Porcentaje acumulado
Válido	Grado II	17	14.2	14.2	14.2
	Grado 0	45	37.5	37.5	51.7
	Grado I	58	48.3	48.3	100.0
	Total	120	100.0	100.0	

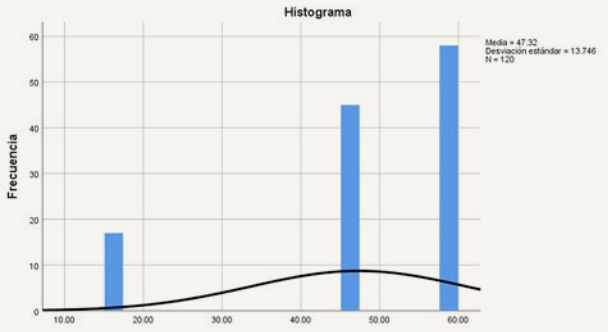

Gráfica 7. Grado de dolor crónico.

Limitación funcional de la mandíbula

Esta escala muestra que, en una puntuación del 1 al 100, solo 15 pacientes presentaron una limitación por arriba de 80 puntos.

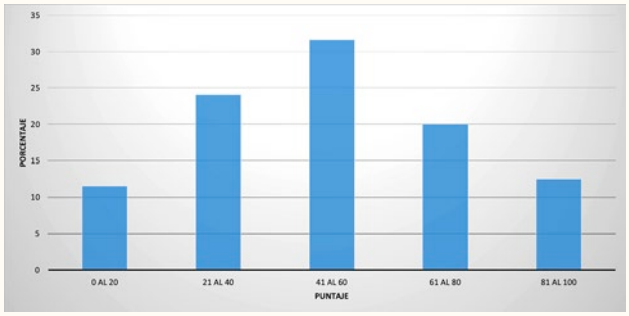

Gráfica 8. Escala de limitación funcional de la mandíbula.

Discusión

El mayor porcentaje de población que presenta algún TTM se encontró en mujeres, lo que coincide con investigaciones internacionales y podría indicar la relación entre factores biológicos, conductuales, psicológicos y sociales al sexo femenino, de forma que incrementan el riesgo de experimentar dolor.

El síntoma más común en los TTM fue el desplazamiento del disco sin reducción ni limitación de la apertura; el desorden más frecuente de los músculos masticadores fue la mialgia, mientras que solo el 13.3 % de la población estudiada mostró dolor de cabeza relacionado con TTM. Sobre la enfermedad articular degenerativa no se presentó ningún paciente con este síntoma lo que se puede atribuir a la tendencia en personas de mayor edad. El rango de edad de este trabajo fue de los 18 a 50 años.

La prevalencia del dolor crónico asociado a TTM en pacientes que acudieron al Centro Médico Naval es del 14.1 %, dicha estimación coincide con la literatura internacional que ha reportado una prevalencia entre el 10-21 % se encuentran diferencias que podrían atribuir a la heterogeneidad de las metodologías del diagnóstico del dolor.

Según la escala GCPS, el 14 % de la muestra de esta investigación arrojó un alto grado de discapacidad por el dolor y el 13.3 % de una interferencia grave del dolor en la vida diaria. Se conoce que la mayor prevalencia de dolor en TTM varía con la edad entre los 30 y 50 años, lo que podría atribuirse a mayores niveles de estrés durante este período de vida, tanto para mujeres como para hombres.

La prevalencia de dolor crónico asociado a trastornos temporomandibulares en pacientes de 18 a 50 años planteada como hipótesis, se estimó en 14.2 %, cifra que entra en los parámetros de la literatura internacional.

Conclusiones

Se rechazó la hipótesis de que la prevalencia de dolor crónico asociado a trastornos temporomandibulares en pacientes de 18 a 50 años se encuentre en un valor del 10 %, ya que se estimó en 14.2 %.

Referencias bibliográficas

1. Marcelino V, Paço M, Dias A, Almeida V, Rocha JC, Azevedo R, Alves M, Lemos C, Pinho T. The role of pain inflexibility and acceptance among headache and temporomandibular disorders patients. Int J Env Rese Pub Health. 2022;19(13):7974.
2. Penteado F. Temporomandibular disorders: a review of concepts in etiology, diagnosis and management. Oral Surg. 2020:321-34.
3. Bai B. Mapping research treads of temporomandibular disorders from 2010 to 2019: a bibliometric analysis. J Oral Rehab. 2021:517-30.
4. Shun Li. Temporomandibular disorders: current concepts and controversies in diagnosis and management. Diag. 2021;11(3):459.
5. Solís LJ. Prevalencia de trastornos temporomandibulares mediante el índice anamnésico simplificado de Fonseca en estudiantes de Odontología en la Universidad Juárez del estado de Durango. Rev Cien Odontol. 2021;9(2):e059
6. Young AE. Diagnostic tool using the diagnostic criteria for temporomandibular disorders: a randomized crossover-controlled, double-blinded, two-center study. Quintessence publishing. 2021;35(3).
7. Visscher C. Benefits of implementing pain. Related disability and psychological assessment in dental practice for patients with temporomandibular pain and other oral health conditions. J Am Dent Asso. 2018;149:422-31.
8. Iodice G. Prevalence of temporomandibular disorders pain, jaw noises and oral behaviors in an adult Italian Population sample. J Oral Reha. 2019;46:691-98.
9. Ferrillo M. Pain management and rehabilitation for central sensitization in temporomandibular disorders: a comprehensive review. Int J Mol Sci. 2022;23(20):12164

Identificación de trastornos temporomandibulares a través del mapeo del dolor en jóvenes con clase I molar

Identification of temporomandibular disorders through pain mapping in young people with class I molar

Carlos Uriel Correa Pérez
Uvaldo Trejo Mora
Alumno de segundo año de la especialidad en Ortodoncia, en el Centro de Estudios Odontológicos y Clínica Especializada GNATHOS, Morelia, Michoacán, México

Benjamín Alberto Lázaro Castillo
Maestría en Ciencias Odontológicas, ortodoncista y profesor del área de investigación del Centro de Estudios Odontológicos y Clínica Especializada GNATHOS, Morelia, Michoacán, México

Resumen

Introducción: los trastornos temporomandibulares se deben identificar a edad temprana para tratarse oportunamente y evitar que avancen. **Objetivo:** identificar las alteraciones temporomandibulares bajo el mapeo del dolor, en adolescentes con una oclusión clase I molar de Angle bilateral, que cursan su tercer año en la preparatoria CACDHI, en Maravatío de Ocampo, Mich. **Material y métodos:** se aplicó el mapeo del dolor a alumnos de entre 17 a 26 años; se excluyeron a los que manifestaron tener un tratamiento ortodóncico activo o previo, pérdida de algún primer molar permanente, rehabilitación de primer molar, clases molares II y III, así como estar en tratamiento bajo algún analgésico o desinflamatorio. **Resultados:** de los 51 participantes únicamente el 7.1 % no registró ningún tipo de dolor articular a la palpación, ni tampoco ningún tipo de sonido o chasquido articular. **Conclusión:** es de suma importancia poder conocer y poner en práctica el mapeo del dolor, aún más en a pacientes que iniciarán un tratamiento ortodóncico para evitar agravar dicho padecimiento en ATM.

Palabras clave: *Trastornos temporomandibulares, Mapeo del dolor, Articulación temporomandibular.*

Abstract

Introduction: temporomandibular disorders must be identified at an early age to prevent their progression and be treated promptly. **Objective:** To identify temporomandibular disorders using pain mapping in adolescents with bilateral Angle class I molar occlusion, who are in their third year at CACDHI high school, in Maravatío de Ocampo, Mich. **Material and methods:** observational, descriptive, and cross-sectional research. Pain mapping was applied to students between 17 and 26 years old. Those who reported having active or previous orthodontic treatment, loss of a first permanent molar, first molar rehabilitation, molar classes II and III, as well as being under treatment with any analgesic or anti-inflammatory were excluded. **Results:** of the 51 participants, only 7.1 % did not record any type of joint pain on palpation, nor any type of joint sound or click. **Conclusion:** it's extremely important to understand and implement pain mapping, especially for patients about to begin orthodontic treatment, to avoid worsening their TMJ condition.

Keywords: *Temporomandibular disorders, Pain mapping, Temporomandibular joint.*

Introducción

Los trastornos temporomandibulares abarcan una serie de signos y síntomas clínicos que provocan alteraciones dentales, musculares y articulares en el sistema estomatognático y generan molestias como dolor o ruidos en la articulación temporomandibular (ATM).[1-9] Forman un grupo de problemas clínicos que no solo van a comprometer la musculatura masticatoria sino también la ATM, entre otras estructuras.[2]

Articulación temporomandibular

Se considera básicamente una diartrosis bicondílea, ya que se encuentra conformada por dos superficies convexas recubiertas por un fibrocartílago con movimientos libres de fricción y un elemento de adaptación entre ambas que es el disco articular,[10] situada en la base del cráneo, y delimitada esencialmente por la porción escamosa del hueso temporal, el proceso condilar de la mandibular, un menisco, los ligamentos, la cápsula y demás estructuras relacionadas como los componentes neuromusculares.

Se clasifica como sinovial de tipo gínglimo modificada, que permite movimientos conjugados de traslación, rotación y elevación, y descenso.[11]

Oclusión dentaria

Se define como el contacto adecuado de las superficies incisales y oclusales entre las piezas superiores e inferiores que genera armonía dental.[12]

Maloclusión

Es un desorden debido a la alteración de la oclución, y provoca irregularidades tanto estéticas como funcionales que, según la gravedad, en un tiempo a corto y/o largo plazo ocasionarían complicaciones en la ATM.[13]

Clasificación de Angle

- Tipo I: se considera como la mordida correcta y normal. Se origina cuando el canino superior se sitúa por distal del inferior.
- Tpo II: cuando la arcada dental superior se sitúa más adelantada que la inferior a nivel de caninos y molares.
- Tipo III: cuando la arcada dental inferior se encuentra más adelantada que la superior, puede deberse a problemas dentales o esqueléticos.[14]

Mapeo del dolor articular

Es un auxiliar de diagnóstico que permite detectar el dolor en zonas y puntos específicos de la articulación. Su principal objetivo es identificar clínicamente la estructura afectada para un correcto enfoque terapéutico.

Es un procedimiento de evaluación rápido y su principal ventaja es que permite el diagnóstico clínico precoz de las alteraciones articulares.[15]

Consiste en comprimir o distender ocho zonas anatómicas de la ATM, puntos básicos a valorar,[15] para evaluar de forma rápida y efectiva la sensibilidad dolorosa de los tejidos blandos articulares (sinoviales y ligamentos). (Figs. 1)

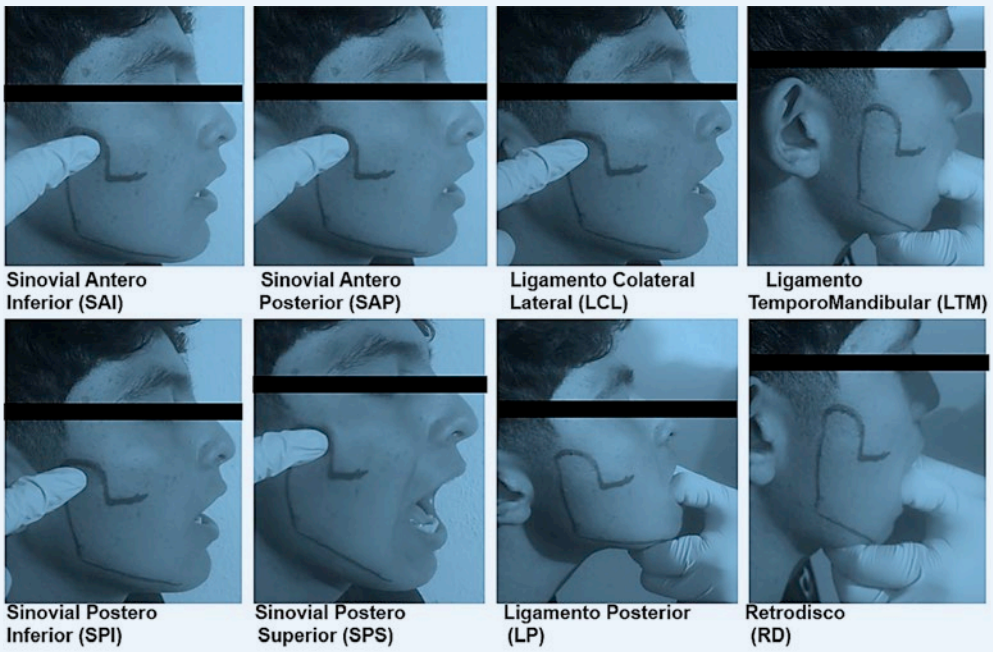

Figs. 1. Mapeo del dolor.

Etiología

La maloclusión puede ser la causa más común en la alteración de la ATM, por lo general las maloclusiones dentales clase II y III; ya que produce una situación de inestabilidad maxilomandibular no compensada que provoca una sobrecarga articular, ya sea debido a que dicha inestabilidad genere bruxismo o porque obligue a trabajar la ATM en una situación de carga desfavorable.[16]

Manifestaciones clínicas

Chasquido articular: se refiere al sonido que algunas personas pueden escuchar al mover una articulación. Puede ser a causa de varios factores, incluidos la liberación de gases en el líquido sinovial de la articulación o el movimiento de ligamentos y tendones.[18] Es más frecuente la presencia de chasquido en la ATM del lado derecho que del izquierdo, comúnmente asociada a las maloclusiones dentales clase II y III.[17]

Crepitación articular: se refiere a un sonido de crujido, frotamiento o estallido que se puede experimentar al mover una articulación. Puede ser un fenómeno normal, especialmente con el envejecimiento, pero también puede indicar problemas articulares como la artrosis.[19]

Objetivo

El propósito del presente trabajo es identificar las alteraciones temporomandibulares, bajo el mapeo del dolor, en adolescentes con una oclusión clase I molar de Angle bilateral, que cursan su tercer año en la preparatoria CACDHI, en Maravatío de Ocampo, Mich.

Material y métodos

Tipo de estudio

De campo, observacional, descriptivo y transversal.

Universo de estudio

Se aplicó un examen clínico a toda la población escolar, compuesta por 63 alumnos de entre 17 a 26 años de edad, pertenecientes al tercer año de la escuela preparatoria CACDHI: Centro de Asesorías y Capacitación para el Desarrollo Humano Integral.

Criterios de inclusión

Tener el consentimiento informado para dicha investigación, para los alumnos menores de edad el consentimiento de los padres, tanto del sexo masculino como del femenino.

Criterios de exclusión

Alumnos que manifestaron tener un tratamiento ortodóncico activo o previo, pérdida de algún primer molar permanente, rehabilitación de primer molar, clases molares II y III, así como estar en tratamiento bajo algún analgésico o desinflamatorio.

A los participantes se les indicó que podían abandonar la investigación en cualquier momento, ya que fue de manera voluntaria y bajo los lineamientos éticos de investigación.

Muestra de estudio

De los 63 alumnos explorados, 8 no cumplieron con los requisitos para evaluación, lo que dio un total de 55 alumnos que anticiparon en el estudio.

Procedimiento

Se solicitó permiso por parte de los administrativos para realizar el mapeo del dolor en dicha preparatoria.

Manejo de datos

A cada alumno participante se le hizo un registro clínico, donde se anotaron los datos a evaluar, una exploración clínica bucal y una valoración bajo el mapeo del dolor.

La recolección de la información de cada paciente se anotó en hojas de registro individuales. Se obtuvieron el sexo y la edad de los participantes.

Valoración clínica

Corrió a cargo de alumnos del segundo año de la especialidad de Ortodoncia del Centro de Estudios Odontológicos y Clínica Especializada GNATHOS. Para las exploraciones, se usaron abatelenguas de madera, guantes de látex desechables, cubrebocas y lentes de protección.

A cada alumno se le indicó tomar asiento en una silla de su propio salón, sentado de manera recta, con espalda derecha recargado totalmente sobre el respaldo de la silla, su cabeza recta con mirada al frente. A las mujeres se les pidió recoger su cabello con una coleta para evitar la interferencia al momento de realizar el mapeo del dolor. Los exploradores se colocaron parados por detrás del paciente para realizar la palpación.

La exploración clínica constó de una palpación en la zona articular, sobre los ocho puntos básicos para el mapeo del dolor y en el registro, por medio de una tabla, de los puntos y la presencia o ausencias de molestias.

Sexo

De los 55 alumnos, 34 (62 %) fueron de sexo femenino y los 21 restantes (38 %) del masculino.

Dolor articular

Punto sinovial anteroinferior (SAI)

Se reportó un 76.7 % con presencia de dolor o chasquido en 27 (62.7 %) mujeres y 16 (37.2 %) hombres. (Gráfica 1)

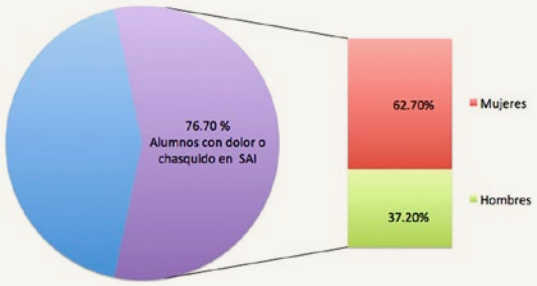

Gráfica 1. Presencia de dolor o chasquido en el punto sinovial anterior inferior.

Punto sinovial anterosuperior (SAS)

Se reflejó un 57.1 % con registro de molestia en ese punto, 21 (65.6 %) mujeres y 11 (34.3 %) hombres. (Gráfica 2)

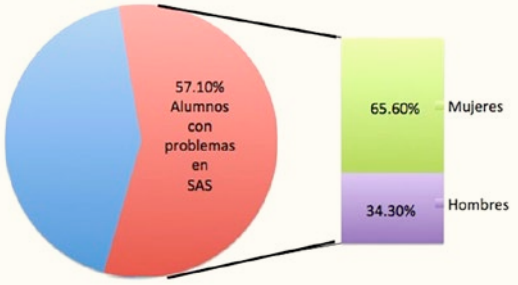

Gráfica 2. Presencia de molestias en el punto sinovial anterior superior.

Ligamento colateral lateral (LCL)

Se registró un 37.5 % de alumnos que tuvieron algún dolor o chasquido en este punto, 14 (70 %) mujeres y 6 (30 %) hombres. (Gráfica 3)

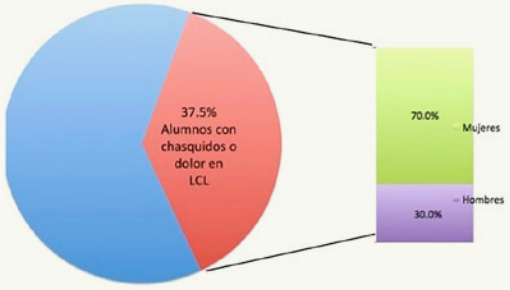

Gráfica 3. Porcentaje de alumnos con dolor o chasquido en el ligamento colateral lateral.

Punto ligamento temporomandibular (LTM)

Arrojó un 29.9 % de alumnos que registraron molestia en dicha zona, 9 (56.2 %) fueron mujeres y 7 (43.7 %) fueron hombres. (Gráfica 4)

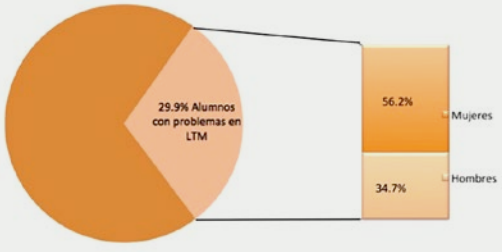

Gráfica 4. Alumnos que registraron molestia en el punto ligamento temporomandibular.

Punto sinovial posteroinferior (SPI)

Hubo un 21.4 % de alumnos con dolor y chasquido en esa zona, 10 mujeres (83.3 %) y 2 (16.6 %) hombres. (Gráfica 5)

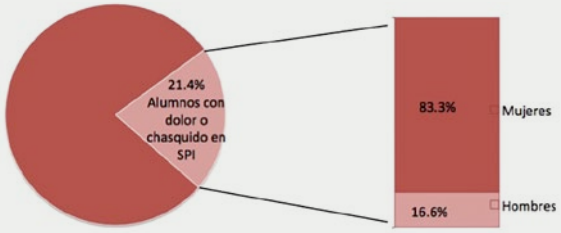

Gráfica 5. Porcentaje de alumnos con dolor y chasquido en el punto sinovial posteroinferior.

Punto sinovial posterosuperior (SPS)

El 21.4 % de los alumnos registraron molestia en dicha zona, 4 (33.3%) mujeres y 8 (66.6 %) hombres.



Gráfica 6. Alumnos con molestia en el punto sinovial postero-superior.

Ligamento posterior (LP)

El 14.2 % de los alumnos tuvo algún tipo de molestia. Aquí hubo 7 mujeres (87.5 %) y 1 (12.5 %) hombre. (Gráfica 7)



Gráfica 7. Porcentaje de molestia en el ligamento posterior.

Retrodisco (RTM)

El 25% de alumnos presentaron aquí algún tipo de molestia con un porcentaje de mujeres del 64.2 % y un 35.7 % de hombres. (Gráfica 8)

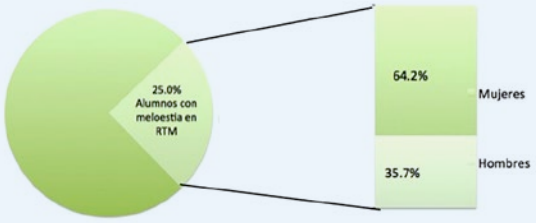

Gráfica 8. Alumnos con molestia en el retrodisco.

Análisis de resultados

Únicamente el 7.1 % no registró ningún tipo de dolor articular a la palpación, tampoco algún tipo de sonido o chasquido articular.

Las mujeres padecen la mayoría de los síntomas en porcentajes más elevados con relación a los hombres, a excepción de malestares en el punto sinovial posterosuperior.

En el punto sinovial posteroinferior y en el ligamento posterior la diferencia de las mujeres sobre los hombres es muy acentuada, no así en los demás puntos.

Discusión

Avendallan y cols. en 2017, encontraron que 117 mujeres y 53 hombres todos presentaron TTM en las tres relaciones molares, igual trastorno, en un 27 %, presentaron pacientes con disfunciones parafuncionales y en un 8 % restricción en la apertura bucal. Pacientes con tratamiento ortodóncico previo presentan dolor en la

SELECCIÓN

gallantdale

UTILIZA EL CÓDIGO

GALLANTDALE.COM

0A10

10%

DE DESCUENTO

Promoción válida hasta el 30 de abril.

HECHO EN MÉXICO

ATM en un 28 %, ruidos articulares en un 24 % y en un 2 %, traba en la apertura y cierre.

El dolor de la ATM, restricciones en la apertura bucal, ruidos articulares, la traba en apertura y cierre son los principales TTM relacionados a problemas como la maloclusión, tratamiento de ortodoncia previo, disfunciones parafuncionales, por lo es necesario su diagnóstico temprano para un tratamiento oportuno. En este estudio únicamente el 7.1 % no registró ningún tipo de dolor articular a la palpación ni algún tipo de sonido o chasquido articular.[20]

Villa Forte y Mandel mencionaron que los trastornos de la articulación temporomandibular aparecen con el aumento de la edad, ya que en la adultez surgen las enfermedades cronicodegenerativas, aumenta la pérdida de dientes y las fracturas dentarias, lo que trae consigo cambios en la oclusión, además de que la vida moderna es más intensa y trae malos hábitos como el bruxismo.[21] A través de este trabajo es posible confirmar que hay presencia de algún problema, dolor o chasquido articular en el 87.5 % de la población, que lo hace un padecimiento muy común y los pacientes se acostumbran a vivir con dolor o sonidos en dicha articulación.

Marín en 2021, encontró una elevación de la prevalencia del dolor y disfunción de la articulación temporomandibular de 2.39 a 4.29 % en 2015.[20] En el punto SAI se reporta un 76.7 % con presencia de dolor o chasquido, de modo que este punto (sinovial anterior inferior) es el lugar más común en donde se encuentran algún tipo de chasquido, ruido e incluso dolor, sin importar sexo o edad comprendida, muchos de los pacientes refirieron estar bajo estrés escolar o personal a lo que se le atribuye dicho malestar.

Conclusiones

Es de suma importancia conocer y poner en práctica el mapeo del dolor, cada paciente que llega al consultorio debe evaluarse por medio de estos ocho puntos, de forma rutinaria, para conocer más a fondo el motivo de consulta de los pacientes; con mayor razón a pacientes que iniciarán un tratamiento ortodóncico para evitar agravar dicho padecimiento en ATM.

Es posible confirmar que algún problema, dolor o chasquido articular se presenta en el 87.5 % de la población, por lo que es un padecimiento muy presente en la población, donde se llega a vivir con este y acostumbrados a sonidos o dolor comunes en esta articulación.

Las mujeres son las personas principalmente afectadas y, en general, la mayoría de los jóvenes presentan algún tipo de problema articular aun con una clase molar ideal.

Referencias bibliográficas

1. Acosta R, Rojas B. A review of the literature on the causal relationships between occlusal factors (OF) and temporomandibular disorders (TMD) II: analytical epidemiological studies of observation. Rev Fac Odontol Universidad Antioquia. 2006;18(1):55-67.
2. Machado ME, Fasanella MR. Ansiedad y disfunción temporomandibular. Rev Odus Cient. 2009;10(1):10-7.
3. Pokorny PH, Wiens JP, Litvak H. Occlusion for fixed prosthodontics: A historical perspective of the gnathological influence. J Prosthet Dent. 2008;99(4):299-313. Doi: 10.1016/S0022-3913(08)60066-9
4. Barrios G, Rodríguez CE. Odontología, su fundamento biológico. Bogotá: IATROS; 1993.
5. Murrieta JF, Pérez LE, Allendelagua RI, Linares C, Juárez LA, Meléndez AF, Meza JC, González MB, López T. Prevalencia de chasquidos en la ATM y su relación con el tipo de oclusión dental en un grupo de jóvenes mexicanos. Rev ADM. 2011;LXVIII(5):237-43.
6. Pérez DO, Santiago M. Temporomandibular joint pain-dysfunction syndrome in patients from "Guillermo Tejas" polyclinic. Rev Elec Dr. Zoilo E Marinello Vidaurreta. 2015;40(11):729-37.
7. Caballero MC, Carmenates GS, Hidalgo A, Altunaga A. Temporomandibular dysfunction pain syndrome in patients who have abandoned the orthodontic treatment. Rev Arch Med Camaguey. 2015;18(6):609-20.
8. García V, Suazo G, Guimaraes AS. Efectos orales en la articulación temporomandibular del fenómeno mandibular en pacientes con distrofia muscular. Rev Méd Elec. 2015:887-902.
9. Hernández Y, Tápanes A, Saavedra A, Machado R, Arreguín I, Chimal SA. Personality factors and depression- anxiety levels on patients with tempomandibular articulation disorders. Rev Hosp Psiq La Habana. 2014;11(3):1-9.
10. Gutiérrez BX, Ruíz R. Desórdenes temporomandibulares y su tratamiento desde un punto de vista ortodóntico. Universidad Nacional Autónoma de México. 2014:56-61.
11. Fuentes R, Cantín M, Ottone NE, Bucchi C. Characterization of bone components of the temporomandibular joint. A literature review. Int J Morphol. 2015;33(4):1569-76.
12. Sardiña M, Casas J. Dental occlusion anomalies associated to temporomandibular dysfunction. Rev Méd Elec. 2010;32(3):1-6.
13. Yagual LE, Jiménez ZN. Prevalencia de maloclusión asociada a la disfunción temporomandibular clínica. Rev Cient Esp Odontol UG. 2020;3(1):1-7.
14. Hahn GW, Angle EH. Clases de Angle. Am J Orthod. 1965:529-35.
15. Blust F. Mapeo del dolor en articulación temporomandibular. Rev Urug Ortop Ortod. 2022;5(1):50-8.
16. Ubilla W, Palacios W, Villamar C, Coronel C. Revisión de literatura: Maloclusiones en pacientes adolescentes y niños y su relación con los trastornos temporomandibulares. Rev Cient Universidad Odontológica Dominicana. 2023;11(2):2409-5400.
17. Aldayel AM, AlGahnem ZJ, Alrashidi IS, Nunu DY, Alzahrani AM, Alburaidi WS, Alanazi F, Alamari AS, Alotaibi RM. Orthodontics and temporomandibular disorders: An overview. Rev Cureus. 2023;15(10):1-6. Doi: 10.7759/cureus.47049.
18. Avellán KE, Terreros MA. Dental malocclusion as a risk factor for temporomandibular disorders in ucsg patients 2017. Rev Cient Univ Odontol Dominic. 2018;6(2):73-81.
19. Matos K, Ramíre RM, Piña I, Barrera M, Tasé F. Effectiveness of magnetotherapy in patients with temporomandibular joint disorders. Rev Medisan. 2020;24(4):550-559.
20. Marín M, Vega D, Ramos R, Gallardo A, Navarro C, Andrés M. Temporomandibular joint syndrome in a health area. Avan Odontoestomatol. 2021;37(2):94-100.
21. Villa A, Mandell BF. Transtornos cardiovasculares y enfermedades reumáticas. Rev Esp Cardiol. 2011;64(9):809-17.

NOS MANTENEMOS A LA VANGUARDIA EN

TECNOLOGÍA

SERVICIO

Tomografía Volumétrica
Cone Beam 3D

3D

CineX
Imágenes
Dinámicas

Escaner Facial
Shining® 3D

DRD
DIAGNÓSTICO 3D®

¡INGRESE AHORA A NUESTRO LINKTREE!

linktr.ee/drd3d

Escaneo Intraoral
3Shape®, Panda®
y Shining®

13

SUCURSALES Y CRECIENDO...

SATÉLITE 3D
IZTACALCO 3D
POLANCO 3D
NEZAHUALCÓYOTL 3D
COAPA 3D
PEDREGAL SJ 3D
LINDAVISTA VALLEJO 3D
DEL VALLE 3D / EXPRESS
INTERLOMAS 3D
ECATEPEC
TEPOZÁN
ROMA

DRD Diagnóstico 3D®, Corporativo DRD3D®, Aula DRD3D®, DRD3D Express®, DRD Express®, Invisobler®, Biotransfer 3D® y Guías Quirúrgicas DRD3D®, son marcas comerciales registradas. Arte y contenidos © 2026, Grupo DRD3D.

PROTECCIÓN DIARIA QUE SE SIENTE

GUM® ADVANCED CARE

CUIDA TU BOCA COMO SE MERECE

NUEVO SISTEMA DE USO DIARIO

SALUD ES BELLEZA
AVISO PUBLICIDAD
223300202D0549

G·U·M®