

Odontología[®]

ACTUAL



Amic Dental



Regeneración pulpar

Reconstrucción posendodóncica

Morsicatio buccarum

El impacto de la salud oral en
el rendimiento del futbolista
profesional

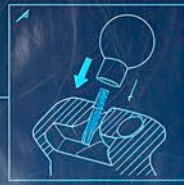
\$100.00 MN
\$ 15.00 USD

Indizada y registrada en el Sistema Regional de Información en Línea para Revistas Científicas
de América Latina, el Caribe, España y Portugal

ISSN 1870-5371
Latindex-16891
www.ambiomed.com



SELF-LIGATING BRACKET

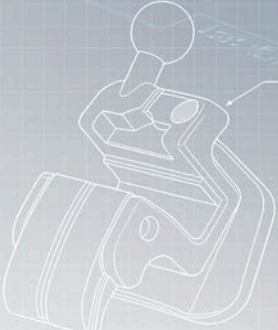

LASER GUIDANCE ACTIVE



PARTE ID. DENTHO 5-01
TOLERANCIA: ± 0.05mm
Reservados todos los derechos. No se permite la explotación económica ni la transformación de esta obra. Queda permitida la impresión en su totalidad. Reservados todos los derechos. No se permite la explotación económica ni la transformación de esta obra. Queda permitida la impresión en su totalidad.

- Apuntes:
- NOTA DE MATERIAL: ACERO INOXIDABLE DE GRADO MÉDICO ASTM F138
 - TRATAMIENTO DE SUPERFICIE: PULIDO ELECTROLÍTICO
 - TOLERANCIAS GENERALES: ±0.05mm

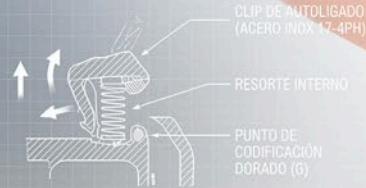


POSTE ESFÉRICO DE RETENCIÓN, Ø1.0mm

VISTA EN PERSPECTIVA (AUTOLIGADO)



VISTA EN PERSPECTIVA (BASE DE MALLA)



DETALLE DE MECANISMO DE AUTOLIGADO

CLIP DE AUTOLIGADO (ACERO INOX. 17-4PH)

RESORTE INTERNO

PUNTO DE CODIFICACIÓN DORADO (G)

DETALLE DE BASE DE MALLA (RETENCIÓN MECÁNICA)

3.2mm ancho ranura



y en línea: www.ahkimpech.com

DIRECTORIO

Director general
Edgar Molina Miranda
Director creativo
Ricardo Hernández Soto
Director editorial
Malinali Galván Rodríguez
editor@odontologiaactual.com

Editor en jefe
Lic. Juan Manuel Robles †
Director de operaciones
Leonor Martínez
Director comercial
José Javier Canseco
javier@odontologiaactual.com

Blog y newsletter
Jacqueline Menchaca Dávila
jacqueline@odontologiaactual.com

Gerente administrativo
Maricarmen Ata
Contabilidad
Rubén Chávez
Marketing
Karla Terreros
karla@odontologiaactual.com

Fotografía
Hiram David Estrella

COMITÉ EDITORIAL

Federico Humberto Barceló
Profesor de carrera titular C TC definitivo, Facultad de Odontología, UNAM.

José Santillano y Borrás
Expresidente de la Sociedad Mexicana de Historia y Filosofía de Medicina. Profesor e Investigador del Departamento de Historia y Filosofía, UNAM.

Ernesto Casillas
Profesor titular del área clínica Estomatológica Integral de la FES Zaragoza, UNAM.

Sergio Soto Góngora
Cirujano bucal y Maxilofacial. Profesor del área de Cirugía bucal de FES Zaragoza, UNAM.

Eduardo Llamas
Profesor investigador de la Facultad de Estudios Superiores de Iztacala UNAM.

Patricia Díaz Coppe
Cirujana Dentista con maestría en Odontopediatría UNAM. Profesor de tiempo completo, Facultad de Odontología, UNAM.

Jorge Carrillo
Médico adscrito al Hospital "Dr. Darío Fernández Fierro", ISSSTE. Docente en el Centro Cultural Universitario Justo Sierra.

Carlos Koloffon
Académico de la Universidad Intercontinental.

Manuel Javier Toriz Maldonado
Rosa María González Ortiz
Profesores asociados de tiempo completo, Facultad de Estudios Superiores de Iztacala, UNAM.

Pilar Adriano Anaya
Tomás Caudillo Joya
Profesores titulares C de tiempo completo, Facultad de Estudios Superiores Zaragoza, UNAM.

Eduardo Stein Gemora
Profesor investigador. Facultad de Estudios Superiores Iztacala, UNAM.

José Trinidad Cano Brown
Profesor investigador titular A definitivo, tiempo completo, Facultad de Estudios Superiores Iztacala, UNAM.

Fabiola Ortiz Cruz
Profesora de tiempo completo, Universidad Veracruzana, campus Minatitlán.

Kelvin Afrashtehfar
Profesor y académico del Colegio Dental de Ajman (EAU) investigador adjunto en la Escuela de Medicina Dental de Berna, Suiza.

José Miguel Lehmann Mendoza
Landy Waney Limonchi Palacio
Profesores investigadores del posgrado en Ortodoncia DACS, Universidad Juárez Autónoma de Tabasco.

Jacqueline Adelina Rodríguez Chávez
Profesora investigadora Titular A, Universidad de Guadalajara. Centro Universitario de Ciencias de la Salud, Departamento de Clínicas Odontológicas Integrales.

Angelina Carolina Vega Navarro
Especialista en Endoperiodontología, profesora investigadora de licenciatura y posgrado de la FES Iztacala, UNAM, y de la Universidad Latinoamericana.

La reciente alianza estratégica entre el Club Universidad Nacional y la Facultad de Odontología de la UNAM, materializada en la primera gran Jornada de Salud Bucodental, constituye una de las mejores noticias para el gremio odontológico y el deporte nacional que marca un camino sumamente prometedor para el fútbol formativo, porque rompe las inercias tradicionales al llevar brigadas clínicas y atención estomatológica integral directamente a los futbolistas de la cantera, desde los pequeños de la categoría Sub-10 hasta los equipos profesionales de las ramas varonil y femenil. Concebir esta iniciativa como el primer paso hacia la consolidación de un protocolo médico odontológico permanente, abre un horizonte de vanguardia. La ciencia ha demostrado que el cuidado oportuno de la cavidad oral en las etapas de crecimiento infantil y adolescente es crucial, pues previene desde focos infecciosos y bacteriemias que dañan el tejido miogénico, hasta desbalances oclusales que alteran la biomecánica y postura del joven atleta. Al blindar la salud bucal desde las fuerzas básicas, no solo se optimiza el rendimiento físico y previene lesiones crónicas de sus futuras figuras; están sembrando las bases de una cultura de autocuidado, prevención y bienestar integral. Este esfuerzo conjunto dignifica el compromiso social de la "Máxima casa de estudios" y demuestra que el deporte de alta competencia se construye desde la salud y la educación, y que el odontólogo e bebe integrarse en cada actividad humana para garantizar, de verdad la salud integral que saca el potencial de cada persona.

Este número grita ¡gooo! con todas sus fuerzas, porque tenemos unas páginas especiales dedicadas al mundial de fútbol, con información valiosa y curiosa, espero lo disfruten y se diviertan tanto como su editora cuando ve a su equipo jugar. Entrando en materia esta edición comienza con *Regeneración pulpar*, de la Universidad Tecnológica de México, la cual revela que la evidencia científica disponible sugiere que la regeneración pulpar verdadera es biológicamente posible y clínicamente asequible. El Instituto Nacional de Ortodoncia e Implantología publica *Reconstrucción posendodóncica*, un caso clínico de un molar tratado con endodoncia y restaurado para devolverle su funcionalidad y estética. A continuación se hace un análisis y descripción de las características clínicas e histológicas del *morsicatio buccarum* que nos entrega la UAM -X. El Centro Educativo Multidisciplinario en Rehabilitación Oral, (Tarímbaro, Michoacán) hace una *Comparación de dos marcas de gluconato de clorhexidina al 2% para la desinfección de las preparaciones cavitarias dentales*, para conocer cual es el más eficiente para eliminar microorganismos. Es necesario, implementar medidas para llevar la higiene oral con un manejo más sostenible de los cepillos dentales, como se concluye en *Contaminación por cepillos dentales, una reflexión para el profesional de la salud bucal de la FES-I*. Tenemos un artículo de origen literario artístico muy interesante sobre *El oficio dental a través de la literatura*, de la FO (UNAM), entre novelas y teatro nos adentramos en la cotidianidad de los barberos (flebotomianos). Finalizamos con un artículo más periodístico sobre el *Fomento a la internacionalización en la licenciatura en Odontología (CICS-UST) del Instituto Politécnico Nacional*.

El Modelo Canterano del Club Universidad Nacional vuelve a poner el ejemplo nacional: cuidar la sonrisa de un niño en fuerzas básicas es el camino más noble para asegurar atletas longevos, sanos y listos para triunfar en la vida y en el deporte.

Malinali Galván Rodríguez

Editor

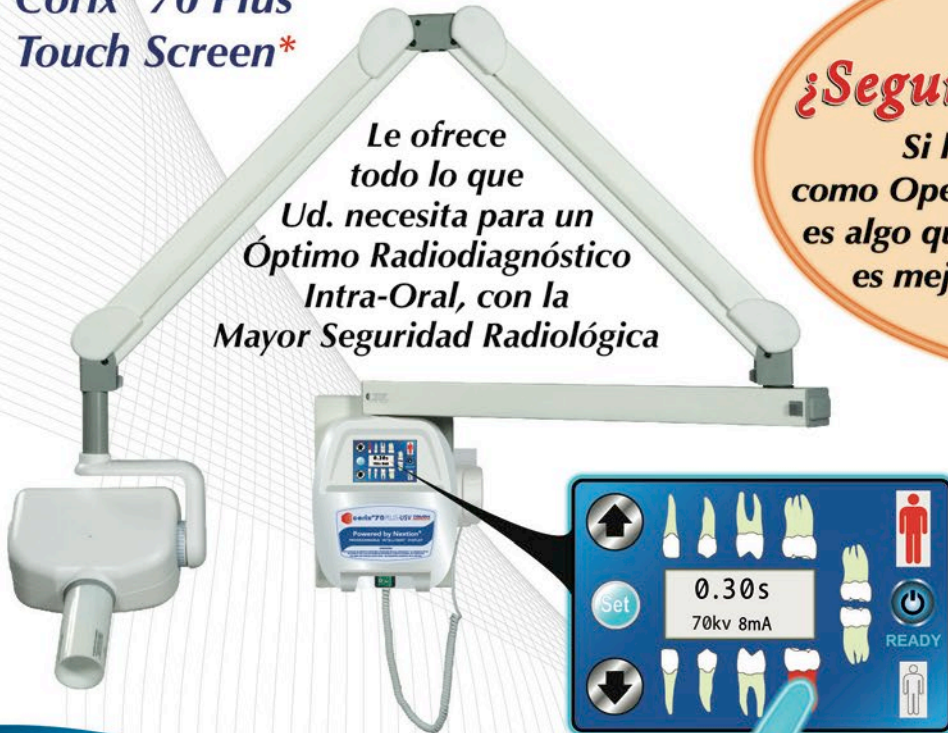Odontología Actual. Año. 23. Núm. 278. Junio 2026. Es una revista mensual editada por Editorial Digital, S.A. de C.V. Boulevard A. López Mateos núm. 1384, 1er piso, Col. Santa María Nonoalco, C.P. 03910. Tels: 5611 2666/ 5615 3688. Editor responsable: Edgar Molina Miranda. Reserva de Derechos al Uso Exclusivo No. 04-2054-102417344200-102. ISSN:1870-587. Ambos otorgados por el Instituto Nacional de Derechos de Autor. Permiso SEPOMEX: PPO91134. Licitud de Título y Contenido otorgado por la Comisión Calificadora de Publicaciones y Revistas Ilustradas de la Secretaría de Gobernación en trámite. Fundada en mayo del 2003. El contenido de los artículos y ensayos publicados son responsabilidad exclusiva de sus autores, así como el material gráfico que los integra, y no reflejan necesariamente la postura de los editores. Queda estrictamente prohibido la reproducción total o parcial por cualquier medio impreso o electrónico del contenido sin previa autorización por parte de los editores. Suscripción anual \$900.00. Suscripción para el

extranjero USD 50.00. Precio de venta al público \$100.00. Odontología Actual está indizada en IMBIOEM y LATINDEX: Impresa: <http://www.latindex.unam.mx/buscardor/ficRev.html?opcion=1&folio=16891> En línea: <http://www.latindex.unam.mx/buscardor/ficRev.html?opcion=1&folio=20895> Periódica de CICH (UNAM): <http://dgb.unam.mx/periodica>. Bibliat.unam.mx/es/revista/odontologiaactual Google Académico: biblioteca.ibt.unam.mx/vcba/revistas/journals.php Su versión en línea se encuentra en: www.imbiomed.com Odontología Actual publica en español trabajos originales, artículos de revisión, reporte de casos clínicos, relacionados con aspectos clínicos epidemiológicos y básicos de la odontología. Los textos se presentan de acuerdo a los requerimientos uniformes del Comité Internacional de Editores de Revistas Médicas. www.odontologiaactual.com

Pantalla Táctil

**Corix® 70 Plus
Touch Screen***

Le ofrece
todo lo que
Ud. necesita para un
Óptimo Radiodiagnóstico
Intra-Oral, con la
Mayor Seguridad Radiológica



¿Seguridad Radiológica?

Si la Seguridad Radiológica,
como Operador de un equipo de Rayos-X,
es algo que desconoce o no le preocupa,
es mejor que lea en: www.corix.us
todos los detalles.

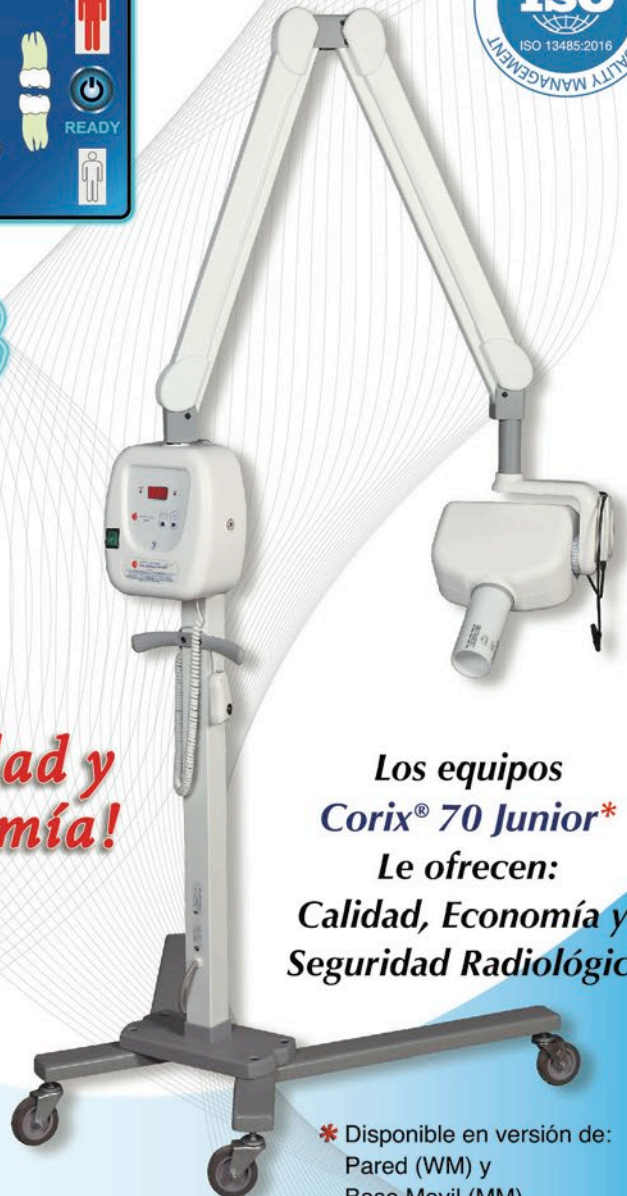

Corix® 70 Digital V3
Obtener imágenes
Radiográficas Intra-Orales
en un corto tiempo y con la
menor dosis de radiación
Ahora es posible!!!



**¡Calidad y
Economía!**

Los equipos
Corix® 70 Junior*
Le ofrecen:
**Calidad, Economía y
Seguridad Radiológica**



Lauro Villar No. 94-B, 02440, México, CDMX
Tels: +52 55 5394 1192 • +52 55 5394 1199
☎ 56 2571 9826 🌐 www.corix.us
📘 <http://www.facebook.com/CORAMEXSA>
✉ sales@corix.us • repre.ventas@corix.us



* Disponible en versión de:
Pared (WM) y
Base Móvil (MM)

Contenido

Regeneración pulpar

6

Conceptos y actualidad

Carlos Fidelmar Andrade Mosqueda

Reconstrucción posendodóncica

14

Caso clínico

Ana Luisa Ávalos Briseño, Leonel Eduardo Montiel Flores

El impacto de la salud oral en el rendimiento del futbolista profesional

20

La microbiota oral y la biomecánica oclusal como factores de prevención de lesiones musculares

Leopoldo Roberto Campuzano Arias, Malinalli Galván Rodríguez

A propósito de la Copa Mundial de Fútbol México, Estado Unidos y Canadá 2026

26

Morsicatio buccarum

35

Agustín Tíol Carrillo, Marimar Moreno Álvarez, Diana Paulina Cruz Zavala

Comparación de dos marcas de gluconato de clorhexidina al 2 % para la desinfección de las preparaciones cavitarias dentales

39

Carla Verónica Herrejón Loza, Juan Manuel Barajas Magallón, Benjamín Alberto Lázaro Castillo

Contaminación por cepillos dentales

45

Una reflexión para el profesional de la salud bucal

Angelina Carolina Vega Navarro, Nallely Jazmín Carrillo Labra

El oficio dental a través de la literatura


49

Victoria Vanessa Rocha Garfias. Héctor Ortega Herrera

Fomento a la internacionalización en la licenciatura en Odontología (CICS-UST) del Instituto Politécnico Nacional

55

¡Ya esta a la venta!



Odontología Books

odontologiaactual.com

Regeneración pulpar

Conceptos y actualidad

Pulp regeneration: concepts and current status

Carlos Fidelmar Andrade Mosqueda

Profesor en el posgrado de Endodoncia de la Universidad Tecnológica de México, campus Odontología

Resumen

Introducción: la regeneración pulpar representa uno de los avances más relevantes y complejos de la endodoncia contemporánea. A diferencia de los procedimientos reparadores tradicionalmente descritos como revascularización, la regeneración pulpar busca la restitución de un tejido pulpar organizado, vascularizado e inervado, funcionalmente integrado al complejo dentinopulpar.

Objetivo: analizar de manera crítica el estado actual de la regeneración pulpar, diferenciando sus fundamentos biológicos, estrategias técnicas y nivel de evidencia disponible. **Material y métodos:** se realizó una revisión narrativa estructurada de la literatura publicada en revistas internacionales de endodoncia, biotecnología e ingeniería tisular. **Resultados:** las evidencias han demostrado avances significativos en el entendimiento de la interacción entre andamios, células madre dentales y factores de crecimiento, así como en modelos experimentales y clínicos tempranos. No obstante, la aplicación clínica rutinaria continúa limitada por la heterogeneidad metodológica y la escasez de estudios clínicos. La regeneración pulpar debe considerarse una terapia emergente en fase traslacional. **Conclusiones:** la evidencia científica disponible sugiere que la regeneración pulpar verdadera es biológicamente posible y clínicamente alcanzable bajo condiciones estrictamente controladas, sin embargo, su implementación se ve limitada en la práctica rutinaria debido a la falta de estandarización de protocolos y a las barreras regulatorias asociadas a terapias celulares.

Palabras clave: Regeneración pulpar, Células madre dentales, Ingeniería tisular, Terapias celulares, Endodoncia regenerativa.

Abstract

Introduction: pulp regeneration represents one of the most relevant and complex advances in contemporary endodontics. Unlike traditional restorative procedures described as revascularization, pulp regeneration aims to restore organized, vascularized, and innervated pulp tissue, functionally integrated into the dentin-pulp complex. **Objective:** to critically analyze the current state of pulp regeneration, differentiating its biological foundations, technical strategies, and level of available evidence. **Material and methods:** a structured narrative review of the literature published in international journals of endodontics, biotechnology, and tissue engineering was conducted. **Results:** the evidence demonstrates significant advances in understanding the interaction between scaffolds, dental stem cells, and growth factors, as well as in early experimental and clinical models. However, routine clinical application remains limited by methodological heterogeneity and a scarcity of clinical studies. Pulp regeneration should be considered an emerging therapy in the translational phase. **Conclusions:** the available scientific evidence suggests that true pulp regeneration is biologically possible and clinically achievable under strictly controlled conditions. However, its implementation in routine practice is limited due to a lack of standardized protocols and regulatory barriers associated with cell therapies.

Keywords: Pulp regeneration, Dental stem cells, Tissue engineering, Cell therapies, Regenerative endodontics.

Introducción

La regeneración pulpar verdadera ha emergido como uno de los temas más complejos y prometedores dentro de la endodoncia moderna. A diferencia de los procedimientos reparadores que históricamente han buscado únicamente el control de la infección y el sellado del sistema de conductos, este enfoque persigue la restitución biológica del tejido pulpar como una unidad

organizada, funcional y capaz de interactuar activamente con la dentina circundante.

Durante la última década, los avances en biología de células madre, ingeniería tisular y biotecnología aplicada han permitido replantear los límites tradicionales de la terapia endodóncica. En este contexto, la pulpa dental se ha consolidado como un modelo particularmente atractivo para el desarrollo de estrategias regeneradoras, debido a su accesibilidad clínica y a la presencia de poblaciones celulares con alto potencial biológico.

No obstante, el uso indiscriminado del término *regeneración* para describir procedimientos biológicamente distintos, ha provocado confusión conceptual tanto en la literatura científica como en la práctica clínica. Esta falta de precisión ha dificultado la interpretación correcta del verdadero estado del arte en regeneración pulpar y ha contribuido a expectativas clínicas que no siempre corresponden con la evidencia disponible.

Por ello, resulta indispensable analizar el estado actual de la regeneración pulpar verdadera bajo una definición estricta, que la diferencia claramente de los procedimientos reparadores, y evaluar de manera crítica hasta dónde han llegado los avances experimentales, preclínicos y clínicos.

Material y métodos

Se realizó una revisión narrativa de la literatura científica relacionada con la regeneración pulpar verdadera, entendida como la formación de un nuevo tejido pulpar organizado, vascularizado e inervado, que la diferencia explícitamente de los procedimientos reparadores comúnmente descritos como revascularización o revitalización pulpar.

La búsqueda bibliográfica se llevó a cabo entre agosto y diciembre de 2025 en las bases de datos PubMed/MEDLINE y Google Académico. Se emplearon términos de búsqueda en idioma inglés, combinando palabras clave y términos MeSH relacionados con *regeneración*

pulpar, regeneración pulpa dental e ingeniería tisular y pulpar, mediante operadores booleanos AND y OR.

CRITERIOS DE INCLUSIÓN

Artículos originales y revisiones publicadas en revistas internacionales reconocidas en los campos de la endodoncia, biotecnología e ingeniería tisular, que abordaran de manera directa la regeneración pulpar desde un enfoque celular, experimental, animal o clínico.

CRITERIOS DE EXCLUSIÓN

Editoriales, cartas al editor, reportes de caso aislados y estudios centrados exclusivamente en procedimientos reparadores sin intención regeneradora demostrable.

La búsqueda inicial identificó 238 registros, tras la eliminación de duplicados y el cribado de títulos y resúmenes, solo 41 artículos se evaluaron a texto completo y conformaron el *corpus* definitivo de esta revisión.

CONCEPTO DE REGENERACIÓN PULPAR

La regeneración pulpar verdadera se sustenta en los principios de la ingeniería tisular, que establecen que la formación de un tejido funcional requiere la interacción coordinada de tres componentes esenciales: un andamio estructural que defina el espacio regenerador, una fuente celular con potencial de diferenciación y señales bioactivas capaces de dirigir la organización, maduración e integración tisular.¹⁻³ (Fig. 1)

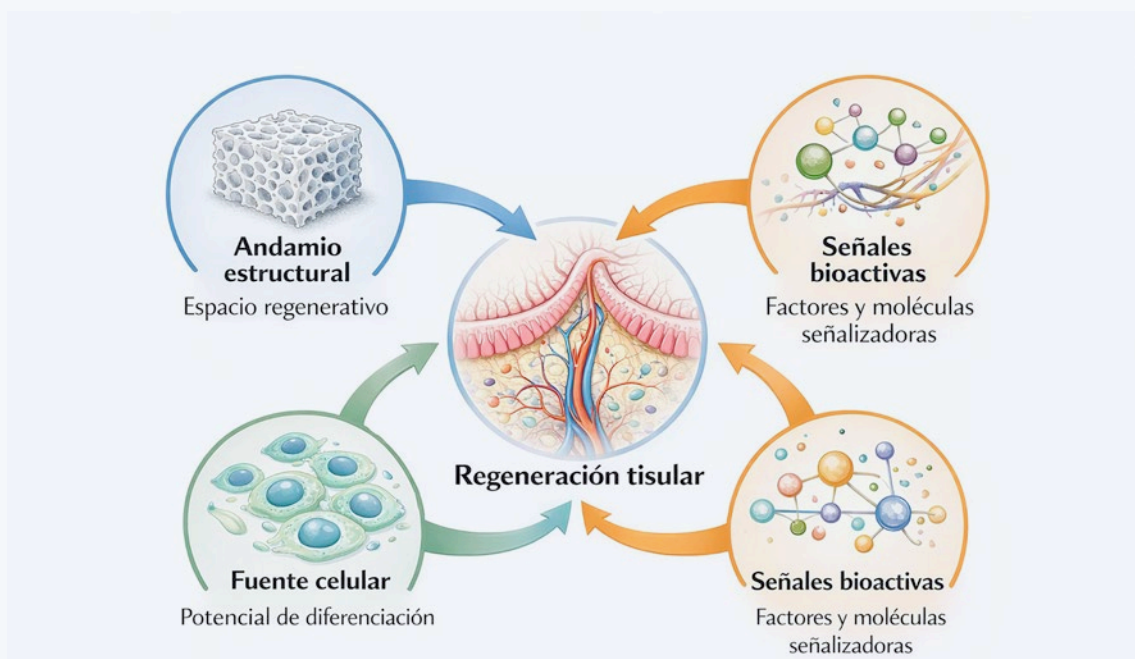


Fig. 1. Esquema de los tres componentes esenciales de la regeneración pulpar: andamio estructural, fuente celular y señales bioactivas, cuya interacción coordinada permite la formación de tejido pulpar regenerado, organizado y funcional.

En el contexto pulpar, estos componentes deben interactuar dentro de un microambiente biológico que favorezca la angiogénesis, la neurogénesis y la formación de una matriz extracelular compatible con la pulpa dental nativa.^{4,5}

A diferencia de los procesos reparadores espontáneos, la regeneración pulpar verdadera no depende exclusivamente de la migración pasiva de células desde los tejidos periapicales, sino de la creación deliberada de condiciones biológicas que permitan la restitución de un tejido pulpar organizado, vascularizado e innervado.⁶ Esta distinción conceptual resulta esencial para diferenciarla de los procedimientos clínicos comúnmente descritos como revascularización o revitalización.⁷

DIFERENCIACIÓN TÉCNICA Y BIOLÓGICA FRENTE A LA REVASCULARIZACIÓN

Los procedimientos de revascularización se basan en la inducción de sangrado apical con el propósito de permitir la entrada de células endógenas y factores de crecimiento al interior del conducto radicular. Aunque esta estrategia ha demostrado resultados clínicos favo-

rables en dientes inmaduros, incluidas la resolución de signos y síntomas, y engrosamiento de las paredes radiculares, la evidencia histológica ha mostrado de forma consistente que el tejido formado es, en la mayoría de los casos, de naturaleza reparadora y no corresponde a pulpa dental verdadera.⁸

Diversos estudios histopatológicos han identificado la presencia de tejidos heterólogos, como hueso, cemento y ligamento periodontal, en dientes tratados mediante procedimientos de revascularización, lo cual confirman que estos enfoques no reproducen la arquitectura ni la funcionalidad del complejo dentinopulpar nativo.⁹ En este sentido, la revascularización debe considerarse un procedimiento reparador biológicamente no dirigido, con un control limitado sobre el tipo de tejido que se forma dentro del conducto radicular.^{9,10}

En contraste, la regeneración pulpar verdadera implica una intervención más compleja y dirigida, orientada a controlar activamente los componentes celulares, estructurales y bioquímicos del proceso regenerativo. (Fig. 2)

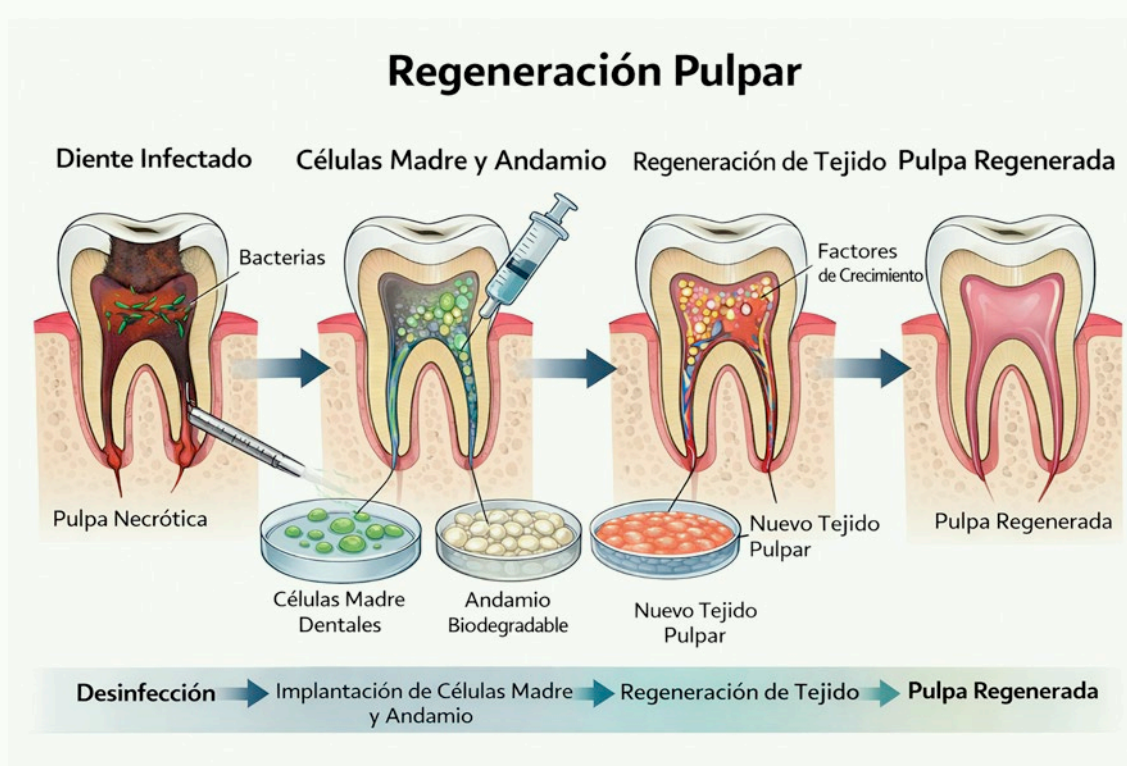


Fig. 2. Representación de un enfoque de regeneración pulpar. Tras la desinfección del conducto y la eliminación del tejido pulpar, se realiza la implantación de células madre pulpares combinadas con un andamio biodegradable, y factores de crecimiento. La interacción de estos componentes conduce a la formación de una pulpa dental regenerada.

Esta aproximación busca reproducir de manera controlada las condiciones necesarias para la formación de un tejido pulpar organizado, lo que explica su mayor complejidad técnica y regulatoria así como su actual carácter experimental y traslacional.^{9,11-13}

TIPOS DE REGENERACIÓN PULPAR Y ESTRATEGIAS DESCRITAS

Con base en estos principios, la literatura contemporánea ha descrito distintos enfoques de regeneración pulpar que difieren sustancialmente en su grado de control biológico y en su potencial regenerador. (Tabla 1, p. 9)

Tabla 1. Principales enfoques de regeneración pulpar descritos en la literatura, según la fuente biológica involucrada, el tipo de procedimiento y la evidencia representativa

Enfoque regenerador	Fuente biológica principal	Procedimiento	Artículo(s) representativo
Revascularización/revitalización.	Tejido nativo (coágulo sanguíneo).	Inducción de sangrado apical para migración celular no dirigida y formación de tejido reparador intrarradicular.	Torabinejad et al., 2012. ⁸
Regeneración <i>cell-based</i> .	Células trasplantadas (DPSCs, SHED, tejido pulpar fragmentado).	Implantación directa de células madre con factores de crecimiento tejido pulpar organizado.	Sui et al 2019. ¹¹
Regeneración <i>cell-free</i> .	Factores de crecimiento / moléculas bioactivas.	Reclutamiento y modulación de células endógenas sin trasplante celular solo colocación de factores de crecimiento y moléculas bioactivas.	Huang et al. 2016. ¹⁴
<i>Cell homing</i> .	Células madre endógenas del huésped.	Colocación intraconducto de señales quimiotácticas dirigidas para atraer células madre de zona periapical al conducto.	Galler et al., 2017. ¹⁵ Kim et al., 2025. ¹⁷

De manera general, estas estrategias pueden agruparse en procedimientos que se basan en tejido nativo, enfoques *cell-based*, aproximaciones *cell-free* y técnicas de *cell-homing*.¹¹⁻¹⁵

- **Procedimientos basados en tejido nativo:** corresponden fundamentalmente a la revascularización, en la que el coágulo sanguíneo actúa como un andamio biológico transitorio que permite la migración celular no dirigida. Aunque este enfoque puede inducir reparación y ciertos beneficios clínicos, su capacidad para generar pulpa dental verdadera es limitada y altamente variable.^{9,13}
- **Estrategias *cell-based*:** implican el trasplante directo de células madre dentales o de tejido pulpar fragmentado dentro del conducto radicular. Estos enfoques han demostrado una mayor capacidad para generar tejidos de tipo pulpar organizados, con evidencia de vascularización e incluso inervación, tanto en modelos preclínicos como en estudios clínicos piloto.^{9,11,16-18}
- **Estrategias *cell-free*:** se basan en la utilización de factores de crecimiento y moléculas bioactivas para reclutar y modular células endógenas del huésped sin trasplante celular directo. Aunque presentan ventajas desde el punto de vista clínico y regulatorio, su capacidad para inducir regeneración pulpar verdadera ha mostrado resultados variables y altamente dependientes del microambiente local.^{14,16}
- **Estrategias de *cell-homing*:** representan una aproximación intermedia, orientada a dirigir de manera más específica el reclutamiento de células madre endógenas mediante señales quimiotácticas controladas, colocadas dentro del conducto. Los estudios experimentales y revisiones recientes sugieren que este enfoque podría ofrecer un mayor control biológico que la revascu-

larización tradicional, con una menor complejidad regulatoria que las terapias *cell-based*, aunque su validación clínica aún es limitada.¹⁵⁻¹⁷

BASES CELULARES DE LA REGENERACIÓN PULPAR

El desarrollo de la regeneración pulpar verdadera se ha sustentado principalmente en el estudio de células madre de origen dental, particularmente las de la pulpa dental (DPSCs) y las de dientes temporales exfoliados (SHED), por su capacidad de autorrenovación, diferenciación odontogénica y secreción de factores proangiogénicos y neurotróficos.^{16,19-21}

Algunos estudios experimentales demostraron que estas células pueden diferenciarse hacia fenotipos clase odontoblasto y modular activamente el microambiente regenerador.¹⁹⁻²¹

Se ha señalado que el comportamiento biológico de las células pulpares está fuertemente condicionado por el microambiente tisular, lo que explica la variabilidad observada entre distintos protocolos experimentales.^{4,5} En este contexto, la secreción de factores como VEGF, TGF- β y NGF se han identificado como un componente clave para la angiogénesis, la neurogénesis y la organización del tejido regenerado.^{16,22,23}

EVIDENCIA EXPERIMENTAL IN VITRO

Han sido fundamentales para la caracterización inicial de los mecanismos celulares y moleculares involucrados en la regeneración pulpar. El desarrollo de sistemas tridimensionales permitió reproducir con mayor fidelidad la arquitectura del tejido pulpar y estudiar la interacción célula-matriz bajo condiciones controladas.^{20,24-26} Estos modelos demostraron que las células madre dentales cultivadas en entornos tridimen-

sionales exhiben patrones de diferenciación y expresión génica más cercanos a los observados *in vivo*.^{19,26}

Asimismo, estos sistemas facilitaron la evaluación comparativa de distintos andamios y señales bioactivas, lo cual evidencia que la correcta combinación de componentes celulares, estructurales y bioquímicos es determinante para la formación de tejidos compatibles con pulpa dental verdadera.^{19,26,27}

VALIDACIÓN PRECLÍNICA EN MODELOS ANIMALES

La transición hacia modelos animales representó un paso crítico para evaluar la viabilidad biológica de la regeneración pulpar verdadera en un entorno con respuesta inmunológica y dinámica vascular completas. El modelo más representativo consistía en usar discos de dentina, obtenidos de incisivos humanos, a los cuales se les colocaba una mezcla de células madre, factores de crecimiento y andamio. Posteriormente, estos se insertaban en el dorso de roedores y, al cabo de un tiempo se retiraban para realizar estudios histológicos, en los que se observó la formación de tejido pulpar adyacente a la dentina. Aunque los modelos con roedores aportaron información valiosa inicial, sus limitaciones anatómicas redujeron la extrapolación clínica directa hacia humanos.²⁸⁻³²

En contraste, los modelos caninos y porcinos permitieron una aproximación más cercana a la anatomía

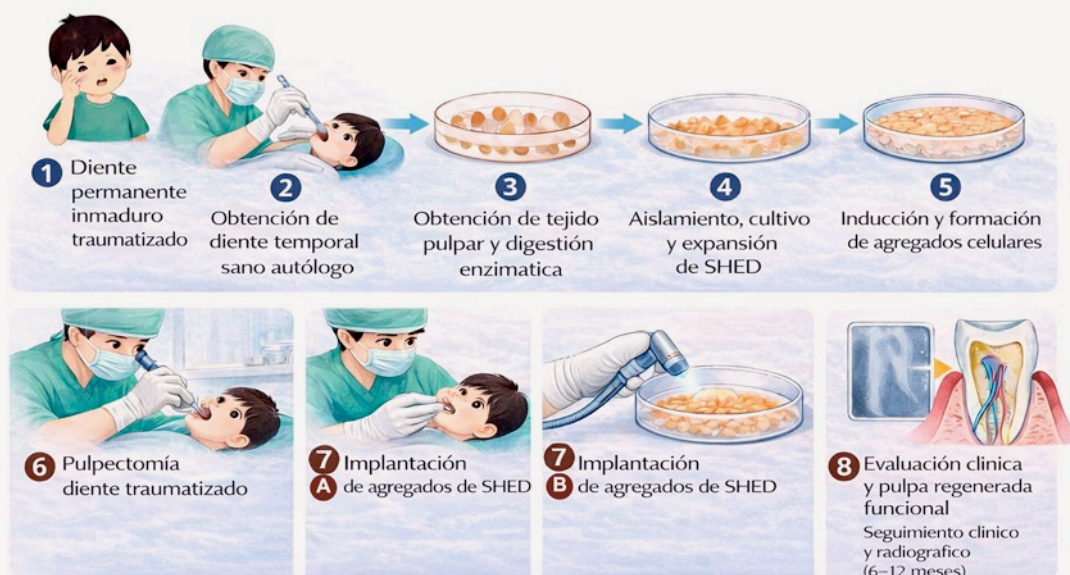
y fisiología dentaria humana. En estos estudios utilizaron diferentes abordajes, las técnicas más utilizadas y con mayor éxito obtenido fueron con transferencia de células madre acompañadas de factores de crecimiento. Se demostró la formación de tejido pulpar organizado, con vascularización funcional e integración con la dentina circundante y un tejido nervioso en actividad. Un hallazgo consistente fue la identificación de la vascularización temprana como un factor crítico para la supervivencia y estabilidad del tejido regenerado.³³⁻³⁷

EVIDENCIA DE INERVACIÓN Y FUNCIONALIDAD PULPAR

Además de la vascularización, la inervación ha sido identificada como un componente esencial para considerar un tejido como pulpa verdadera. Los estudios preclínicos demostraron la expresión de marcadores neuronales y la presencia de fibras nerviosas funcionales en tejidos regenerados mediante terapias celulares, lo que sugiere la posibilidad de restituir, al menos parcialmente, la función sensorial pulpar.^{6,12-18}

EVIDENCIA CLÍNICA HUMANA

El paso de la evidencia experimental a la aplicación clínica en humanos se consolidó en 2018 con la publicación, por parte de Xuan y cols., del primer estudio clínico que demostró la regeneración pulpar funcional mediante el uso de células madre autólogas derivadas de dientes temporales exfoliados. (Fig. 3)



Regeneración pulpar funcional en dientes permanentes inmaduros traumatizados mediante células madre de dientes temporales (basado en Xuan et al., 2018)

Fig. 3. Protocolo clínico de regeneración pulpar mediante terapia celular autóloga. Pulpectomía del diente permanente inmaduro traumatizado, obtención de células madre pulpares de dientes temporales sanos, aislamiento, cultivo y formación de agregados celulares, posterior implantación intraconducto, seguida de sellado coronal y evaluación clínica y radiográfica. El protocolo resultó en la formación de tejido pulpar regenerado funcional. (Fuente: Xuan y cols.³⁷)

En este trabajo, el grupo de inclusión consistía en niños con dientes anteriores permanentes inmaduros, que sufrieron trauma dental. Posteriormente, se emplearon células madre pulpares previamente aisladas de un diente deciduo (próximo a exfoliarse) del mismo niño. Estas se cultivaron y expandieron y, junto con factores de crecimiento, se reimplantaron en el conducto radicular del diente traumatizado, previamente limpiado y conformado.³⁸

Los resultados mostraron no solo la resolución clínica, radiográfica y tomográfica de las lesiones, sino también la recuperación de respuestas sensoriales, así como el restablecimiento de características estructurales. Como elemento a destacar, se encontró la oportunidad que tuvieron los investigadores de realizar estudios histológicos a un diente de este grupo, el cual se tuvo que remover debido a un segundo trauma, con lo que se logró tener la evidencia contundente de que el tejido formado era compatible con tejido pulpar funcional, lo que constituye la primera evidencia clínica sólida de regeneración pulpar verdadera en humanos.³⁸

Más allá de sus resultados clínicos, este trabajo confirmó en humanos los principios biológicos y metodológicos propuestos en el contexto de la ingeniería tisular pulpar, particularmente el control del microambiente tisular, la fuente celular y las condiciones del sitio receptor.^{9-11,16}

EVIDENCIA CLÍNICA POSTERIOR Y ESTADO ACTUAL

A partir de esa fecha, se han desarrollado otros trabajos en humanos con diversos niveles de éxito. Un ejemplo es el estudio de Nakashima en 2024, en el que se realizó procedimiento de regeneración pulpar de un premolar con lesión periapical mediante la técnica de trasplante autólogo de células madre junto con factores de crecimiento. El período de seguimiento fue de 72 semanas. La posterior evaluación clínica, radiográfica y con resonancia magnética evidenció una regeneración pulpar exitosa, con la limitante de que no se contó con la prueba histológica que confirmara que la arquitectura estructural fuera realmente pulpa regenerada.³⁹

Desde una perspectiva crítica, diversos análisis y revisiones coinciden en que, si bien la regeneración pulpar verdadera ha avanzado de manera significativa desde el punto de vista biológico y experimental, aún se encuentra en una fase de desarrollo temprano desde la perspectiva clínica.^{9-11,40}

PROYECCIÓN FUTURA Y REGENERACIÓN DENTAL

La aplicación de estrategias regenerativas en dientes permanentes maduros con ápice cerrado representa uno de los principales retos actuales. Estudios experimentales y clínicos piloto sugieren que la regeneración pulpar en este contexto es biológicamente posible,

pero se requieren estrategias más sofisticadas para reproducir el microambiente pulpar fisiológico y sea aplicable clínicamente en humanos.^{9-11,19,40,41}

EVALUACIÓN DE SESGO Y NIVEL DE EVIDENCIA

La presente revisión se desarrolló bajo un enfoque narrativo estructurado, lo que implica limitaciones inherentes relacionadas con la heterogeneidad metodológica de los estudios incluidos. La mayoría de los trabajos analizados corresponden a estudios experimentales *in vitro* e *in vivo*, así como a investigaciones preclínicas en modelos animales, que presentan un alto grado de control experimental pero una limitada extrapolación clínica directa.

En cuanto a la evidencia clínica humana, los estudios disponibles corresponden predominantemente a fases tempranas del desarrollo traslacional, con tamaños muestrales reducidos, ausencia de aleatorización y seguimiento a corto plazo. Estas características implican un nivel de evidencia moderado a bajo y limitan la posibilidad de establecer conclusiones definitivas sobre la eficacia clínica a largo plazo de las estrategias de regeneración pulpar verdadera.

Conclusiones

La evidencia científica disponible sugiere que la regeneración pulpar verdadera es biológicamente posible y clínicamente alcanzable bajo condiciones estrictamente controladas.

A diferencia de los procedimientos reparadores como la revascularización, la regeneración pulpar verdadera implica la restitución de un tejido pulpar organizado, vascularizado e inervado, capaz de integrarse funcionalmente con la dentina circundante.

Los avances en biología de células madre dentales e ingeniería tisular han permitido establecer las bases conceptuales, lo que marcan un punto de inflexión con el estudio clínico de Xuan y cols. (2018) quienes demostraron regeneración pulpar funcional en humanos.

Sin embargo, la implementación clínica rutinaria se ve actualmente limitada y no es aplicable por la falta de estandarización de protocolos, el bajo nivel de evidencia clínica disponible y las barreras regulatorias asociadas a terapias celulares.

Referencias bibliográficas

1. Murray PE, García F, Hargreaves KM. Regenerative endodontics: a review of current status and a call for action. *J Endod.* 2007;33(4):377-90. Doi:10.1016/j.joen.2006.09.013
2. Nakashima M, Iohara K. Regeneration of dental pulp by stem cells. *Adv Dent Res.* 2011;23(3):313-9. Doi:10.1177/0022034511405323
3. Galler KM, D'Souza RN, Hartgerink JD, Schmalz G. Scaffolds for dental pulp tissue engineering. *Adv Dent Res.* 2011;23(3):333-9. Doi:10.1177/0022034511405326
4. Smith AJ, Murray PE, Sloan AJ, Matthews JB, Zhao S. Trans-dentinal stimulation of tertiary dentinogenesis. *Adv Dent Res.* 2001;15:51-4. Doi:10.1177/08959374010150011301
5. Cooper PR, Takahashi Y, Graham LW, Simon S, Imazato S, Smith AJ. Inflammation-regeneration interplay in the dentine-pulp complex. *J Dent.* 2010;38(9):687-97. Doi:10.1016/j.jdent.2010.05.016
6. Diogenes A, Ruparel NB. Regenerative endodontics: A way forward. *J Am Dent Assoc.* 2017;148(6):372-80. Doi:10.1016/j.adaj.2016.01.009
7. Lin LM, Ricucci D, Huang GTJ. Regeneration of the dentine-pulp complex with revitalization therapy. *Int Endod J.* 2014;47(8):713-4. Doi:10.1111/iej.12210
8. Torabinejad M, Faras H. A clinical and histological report of a tooth with an open apex treated with regenerative endodontics using platelet-rich plasma. *J Endod.* 2012;38(6):864-8. Doi:10.1016/j.joen.2012.03.006
9. Kim SG, Malek M, Sigurdsson A, Lin LM, Kahler B. Regenerative endodontics: a comprehensive review. *Int Endod J.* 2018;51(12):1367-88. Doi:10.1111/iej.12954
10. Mao JJ, Kim SG, Zhou J et al. Regenerative endodontics: barriers and strategies for clinical translation. *Dent Clin North Am.* 2012;56(3):639-49. Doi:10.1016/j.cden.2012.05.005
11. Sui B, Chen C, Kou X, Li B, Xuan K, Shi S, Jin Y. Pulp Stem cell-mediated functional pulp regeneration. *J Dent Res.* 2019;98(1):27-35. Doi:10.1177/0022034518808754
12. Yu S, Chen H, Gao B. Potential therapeutic effects of exosomes in regenerative endodontics. *Arch Oral Biol.* 2020;120:104946. Doi:10.1016/j.archoralbio.2020.104946
13. Huang GT. Pulp and dentin tissue engineering and regeneration: current progress. *Regenerative medicine.* 2009;4(5):697-707. Doi:10.2217/rme.09.45
14. Huang CC, Narayanan R, Alapati S, Ravindran S. Exosomes as biomimetic tools for stem cell differentiation: Applications in dental pulp tissue regeneration. *Biomaterials.* 2016;111:103-15. Doi:10.1016/j.biomaterials.2016.09.029
15. Galler KM, Widbill M. Perspectives for cell-homing approaches to engineer dental pulp. *J Endod.* 2017;43(9S):S40-5. Doi:10.1016/j.joen.2017.06.008
16. Xie Z, Shen Z, Zhan P, Yang J, Huang Q, Huang S, Chen L, Lin Z. Functional dental pulp regeneration: Basic research and clinical translation. *Int J Mol Sci.* 2021;22(16):8991. Doi:10.3390/ijms22168991
17. Kim D, Kim SG. Cell homing strategies in regenerative endodontic therapy. *Cells.* 2025;14(3):201. Doi:10.3390/cells14030201
18. Nakashima M, Iohara K, Murakami M, Nakamura H, Sato Y, Aiji Y et al. Pulp regeneration by transplantation of dental pulp stem cells in pulpectomized teeth of dogs and humans. *Sci Rep.* 2017;7(1):7085. Doi:10.1186/s13287-017-0506-5
19. Ohlsson E, Galler KM, Widbill M. A Compilation of study models for dental pulp regeneration. *Int J Mol Sci.* 2022;23(22):14361. Doi:10.3390/ijms232214361
20. Gronthos S, Mankani M, Brahmi J, Robey PG, Shi S. Postnatal human dental pulp stem cells. *Proc Natl Acad Sci.* 2000;97(25):13625-30. Doi:10.1073/pnas.240309797
21. Miura M, Gronthos S, Zhao M, et al. SHED: stem cells from human exfoliated deciduous teeth. *Proc Natl Acad Sci.* 2003;100(10):5807-12. Doi:10.1073/pnas.0937635100
22. Smith AJ, Scheven BA, Takahashi Y, Ferracane JL, Shelton RM, Cooper PR. Dentine as a bioactive extracellular matrix. *Arch Oral Biol.* 2012;57(2):109-21. Doi:10.1016/j.archoralbio.2011.07.008
23. Bronckaers A, Hilkens P, Fanton Y, Struys T, Gervois P, Politis C et al. Angiogenic properties of human dental pulp stem cells. *PLoS One.* 2013;8(8):e71104. Doi:10.1371/journal.pone.0071104
24. Wang J, Liu X, Jin X, Ma H, Hu J, Ni L et al. The odontogenic differentiation of human dental pulp stem cells on nanofibrous poly (L-lactic acid) scaffolds *in vitro* and *in vivo*. *Acta Biomater.* 2010;6(10):3856-63. Doi:10.1016/j.actbio.2010.04.009
25. Lee JH, Lee DS, Choung HW, Shon WJ, Seo BM, Lee EH et al. Odontogenic differentiation of human dental pulp stem cells induced by preameloblast-derived factors. *Biomaterials.* 2011;32(36):9696-706. Doi:10.1016/j.biomaterials.2011.09.007
26. Smaida R, Hua G, Benkirane-Jessel N, Fioretti F. Three-dimensional models of the dental pulp: Bridging fundamental biology and regenerative therapy. *Int J Mol Sci.* 2025;26(22):10960. Doi:10.3390/ijms262210960
27. López S, Aznar SD, Pagán A, Llena C, Forner L, Sanz JL et al. 3D Graphene/silk fibroin scaffolds enhance dental pulp stem cell osteo/odontogenic differentiation. *Dent Mater.* 2024;40(3):431-40. Doi:10.1016/j.dental.2023.12.009
28. Melin M, Joffre A, Farges JC, Couble ML, Magloire H, Bleicher F. Effects of TGFβ1 on dental pulp cells in cultured human tooth slices. *J Dent Res.* 2000;79(9):1689-96. Doi:10.1177/0022034500079090901
29. Cordeiro MM, Dong Z, Kaneko T, Zhang Z, Miyazawa M, Shi S et al. Dental pulp tissue engineering with stem cells from exfoliated deciduous teeth. *J Endod.* 2008;34(8):962-9. Doi:10.1016/j.joen.2008.04.009
30. Sakai VT, Cordeiro MM, Dong Z, Zhang Z, Zeitlin BD, Nör JE. Tooth slice/scaffold model of dental pulp tissue engineering. *Adv Dent Res.* 2011;23(3):325-32. Doi:10.1177/0022034511405325
31. Huang GT, Yamaza T, Shea LD, Djouad F, Kuhn NZ, Tuan RS et al. Stem/progenitor cell-mediated de novo regeneration of dental pulp with newly deposited continuous layer of dentin in an *in vivo* model. *Tissue Eng Part A.* 2010;16(2):605-15. Doi:10.1089/ten.TEA.2009.0518
32. Rosa V, Zhang Z, Grande RHM, Nor JE. Dental pulp tissue engineering in full-length human root canals. *J Dent Res.* 2013;92(11):970-5. Doi:10.1177/0022034513505772
33. SM Z, Nakashima M, Watanabe H, Tominaga M, Iohara K. Biological characteristics and pulp regeneration potential of stem cells from canine deciduous teeth compared with those of permanent teeth. *Stem Cell Res Ther.* 2022;13(1):475. Doi:10.1186/s13287-022-03124-3
34. Iohara K, Nagumo A, Tominaga M, Ziauddin SM, Shibata H. Dental pulp regeneration in dogs using a chemokine receptor 3 antagonist without transplantation of dental pulp stem cells. *J Endod.* 2025;51(3):316-24. Doi:10.1016/j.joen.2024.12.010
35. Kuo TF, Huang AT, Chang HH, Lin FH, Chen ST, Chen RS et al. Regeneration of dentin-pulp complex with cementum and periodontal ligament formation using dental bud cells in gelatin-chondroitin-hyaluronan tri-copolymer scaffold in swine. *J Biomed Mater Res A.* 2008;86(4):1062-8. Doi:10.1002/jbm.a.31746
36. Hu L, Gao Z, Xu J, Zhu Z, Fan Z, Zhang C, et al. Decellularized swine dental pulp as a bioscaffold for pulp regeneration. *Biomed Res Int.* 2017;2017:9342714. Doi:10.1155/2017/9342714
37. Kodonas K, Gogos C, Papadimitriou S, Kouzi K, Tziafas D. Experimental formation of dentin-like structure in the root canal implant model using cryopreserved swine dental pulp progenitor cells. *J Endod.* 2012;38(7):913-9. Doi:10.1016/j.joen.2012.02.005
38. Xuan K, Li B, Guo H et al. Deciduous autologous tooth stem cells regenerate dental pulp after implantation into injured teeth. *Sci Transl Med.* 2018;10(455). Doi:10.1126/scitranslmed.aaf3227
39. Nakashima M, Iohara K, Tominaga M, Ziauddin SM, Nagumo A. Pulp regenerative therapy using autologous dental pulp stem cells in a mature tooth with apical periodontitis: a case report. *J Endod.* 2024;50(2):189-95. Doi:10.1016/j.joen.2023.10.015
40. Li XL, Fan W, Fan B. Dental pulp regeneration strategies: A review of status quo and recent advances. *Bioact Mater.* 2024;38:258-75. DOI:10.1016/j.bioactmat.2024.04.031
41. Cruz E, Parada M, Arboleda Toro D, Cañas A. Pulp regeneration in necrotic teeth based on functionalized scaffolds: A review of clinical and experimental strategies. *Curr Oral Health Rep.* 2025;12(1):24-35. Doi:10.1007/s40496-024-00392-1



San Luis Potosí

ESTUDIA LA
**ESPECIALIDAD
EN ORTODONCIA
Y ORTOPEDIA
MAXILAR**

RVOE: 20122317



AMO

ASOCIACIÓN MEXICANA DE ORTODONCIA
COLEGIO DE ORTODONCISTAS, A.C.

AGOSTO 2026

¡CONOCE EL
PLAN DE
ESTUDIOS!



**DEVUELVE
LA SONRISA
AL MUNDO**

Bexident[®]

encías cuidado intensivo



Acción inmediata

Clorhexidina + Dexpantenol + Alantoína

- **Reduce** la colonización bacteriana
- Inhibe la creación de **biofilm oral**
- Ayuda a la **reducción** de la inflamación y a reparar encías y mucosa



Bexident[®]

post tratamiento coadyuvante



Triple acción

Con Clorhexidina + Chitosán

- Acción formadora de **film protector**
- Acción **antimicrobiana**
- Acción **prolongada**



ISDIN
LOVE YOUR SKIN

Reconstrucción posendodóncica

Caso clínico

Post-endodontics reconstruction: case report

CD Ana Luisa Ávalos Briseño

Alumna de la especialidad en Endodoncia en el Instituto Nacional de Ortodoncia e Implantología

CD Leonel Eduardo Montiel Flores

Coordinador del posgrado en Rehabilitación e Implantología Oral en el Instituto Nacional de Ortodoncia e Implantología

Resumen

Introducción: el diente endodóncicamente tratado está concluido cuando se ha restaurado y su función es completa. Actualmente, la restauración en la mayoría de los casos es un reto importante, ya que existen una amplia gama de materiales y técnicas para rehabilitarlo. La elección del tratamiento restaurador tras una endodoncia depende en gran medida de la cantidad y la configuración de la estructura coronal residual. **Objetivo:** presentar un caso clínico en el cual un molar se trató endodóncicamente y se restauró para devolverle su funcionalidad y estética. **Materiales y métodos:** paciente masculino de 40 años de edad a quien se le colocó un poste intraradicular de fibra de vidrio y se realizó la reconstrucción del muñón, para posteriormente escanear y tomar impresiones definitivas para elaborar una corona de zirconia. **Resultados:** se logró la reconstrucción postendodóncica sin perder el sellado generado por la endodoncia y la colocación de una corona zirconia con ajuste y retención exitoso. **Conclusion:** la reconstrucción inmediata posendodóncica es la mejor opción para la conservación de un órgano dentario tratado endodóncicamente.

Palabras clave: Reconstrucción, Rehabilitación, Posendodóncica, Poste, Fibra de vidrio.

Abstract

Introduction: an endodontically tooth treatment is consider concluded when it has been restored and its function is fully completed. Currently, restoration is a significant challenge in most cases, since there is an available variety of materials and techniques to rehabilitate it. The choice of treatment restoration after an endodontic process depends on the amount and configuration of the remaining coronal structure. **Objective:** to present a clinical case in which a molar was endodontically treated and restored, returning its functionality and aesthetics. **Materials and methods:** a 40 years old male patient to which is placed an intraradicular fiberglass dental post to rebuild the stump. Subsequently, scanning and silicone impressions are taken to make a zirconia crown. Results: postendodontics reconstruction was achieved without losing endodontic generated seal and successfully a zirconia crown placed, adjusted and retained. **Conclusion:** immediate post-endodontic reconstruction is the best option for preserving an endodontically treated tooth.

Keywords: Reconstruction, Rehabilitation, Post-endodontic, Fiberglass, Endodontic post.

Introducción

Los dientes tratados endodóncicamente presentan una gran destrucción y pérdida de tejido, lo que dificulta la rehabilitación funcional y estética. En la actualidad existen procedimientos clínicos que aseguran resultados adecuados y duraderos. Habida cuenta de factores que comprenden aspectos mecánicos, biológicos y estéticos, se realiza la rehabilitación del órgano dental. Un diente tratado mediante endodoncia presenta una fuerza estructural que dependerá de la cantidad y fuerza inherente de la dentina, así como de su integridad y forma anatómica.

Después del tratamiento hay una pérdida considerable de dentina; Stockton¹⁰ afirma que la resistencia a la fractura radicular está directamente relacionada con el grosor de la dentina remanente. Sorensen y

Martinoff (1984) mencionan que la ausencia del remanente de la porción coronaria ocasiona un mayor riesgo de la fractura.⁴

REHABILITACIÓN

En la reconstrucción de dientes con tratamiento endodóncico la mayor cantidad de tejido remanente y el efecto férula son factores que incrementan la resistencia del diente a la fractura, así como la profundidad, la anchura del istmo de la cavidad son factores críticos en la determinación de la reducción en la dureza del diente y el riesgo a la fractura. Por lo tanto, en el procedimiento restaurador se debe evitar la remoción innecesaria de tejido, obtener un efecto férula, implementar procedimientos adhesivos para favorecer la estabilidad, retención y utilizar materiales con propiedades mecánicas similares a las de la dentina.²

La cantidad de estructura dental coronaria es el factor más importante en la decisión del tipo de restauración, ya que es la responsable de la retención de esta y de la susceptibilidad a la fractura. Existe evidencia que en dientes no vitales se presentan cambios en la fuerza masticatoria más elevada que en los dientes vitales.⁵

Materiales

Conocer el comportamiento mecánico y químico de los materiales proporciona un amplio panorama que justifica su uso clínico para la reconstrucción de los dientes comprometidos estructuralmente, principalmente en la resistencia compresiva -tensión máxima producida por una carga de dos fuerzas en sentido contrario- que se asocia a la modificación interna en la posición de átomos y moléculas. El material utilizado para la reconstrucción del muñón representa, en gran parte, la estructura del diente perdido y debe resistir las fuerzas multidireccionales durante la masticación, para obtener resultados de éxito en las restauraciones finales.³

Sorensen y Martinoff, a través de un estudio retrospectivo en 1273 dientes tratados endodóncicamente, concluyeron que no había un incremento en la resistencia a la fractura, cuando se empleaba un perno intrarradicular.

Diversos trabajos clínicos indican que los postes causarían un importante índice de fracturas en dientes tratados con endodoncia, sin embargo, no todos los dientes con tratamiento endodóncico requieren de un poste para restaurarse satisfactoriamente.¹

A lo largo del tiempo se han propuesto varios materiales para la reconstrucción de muñones en dientes endodonciados con poca estructura dentaria remanente, con el fin de proporcionar resistencia y retención a la restauración final.

En un principio, el uso de las amalgamas en conjunto con postes de diferentes aleaciones metálicas se utilizaba para cumplir este requerimiento, pero sus desventajas de adhesión micromecánica, dureza excesiva y fracturas de los dientes conducían al fracaso del tratamiento, lo que llevó a la búsqueda de nuevos materiales.

El mejoramiento de las resinas compuestas, el tratamiento de la superficie para la adhesión, así como sus propiedades físicas, han introducido hoy en día a las resinas como el material de elección para la reconstrucción de muñones dentales.³

PERNOS INTRARRADICULARES (POSTES)

Tienen la función de retención y soporte para la estructura coronal de núcleos o de restauraciones. Cuando se selecciona un sistema de pernos intrarradiculares, los factores que es preciso considerar deben evaluar el efecto de la composición del perno en la transmisión hacia la estructura radicular.⁴ (Tabla 1)

Tabla 1. Composición de los pernos

Clasificación	Tipo	
Composición	Metálica	Titanio Acero inoxidable
	No metálica	Fibra de carbono Fibra de vidrio Fibra de cuarzo Circonio

PERNOS ANGELUS REFORMPOST

- Pernos intrarradiculares paralelos con ápice cónico y retenciones. Formato apical cónico para no debilitar la región apical del conducto.
 - **Composición:** fibra de vidrio -fibra de vidrio tipo E 80 %, resina epoxi pigmentada 19 % y filamentos de acero inoxidable-.⁸

Fibra de vidrio: los hace bastante retentivos. Las retenciones mecánicas circunferenciales adicionales de los pernos aumentan el área para adhesión del cemento.⁸

– Características:

- **Alta retentividad:** formato cilíndrico y paralelo con ápice cónico (Reforpost).
- **Menor desgaste de la estructura dental:** estos postes, junto con las técnicas de cementación adhesiva, permiten una menor remoción de estructura dental, sin que sea necesaria la remoción de áreas retentivas intrarradiculares o coronarias. La porción apical cónica del perno proporciona también menor desgaste de dentina en la región apical.⁸
- **Colores de identificación:** mejor identificación y agilidad en el trabajo. (Figs. 1-2)

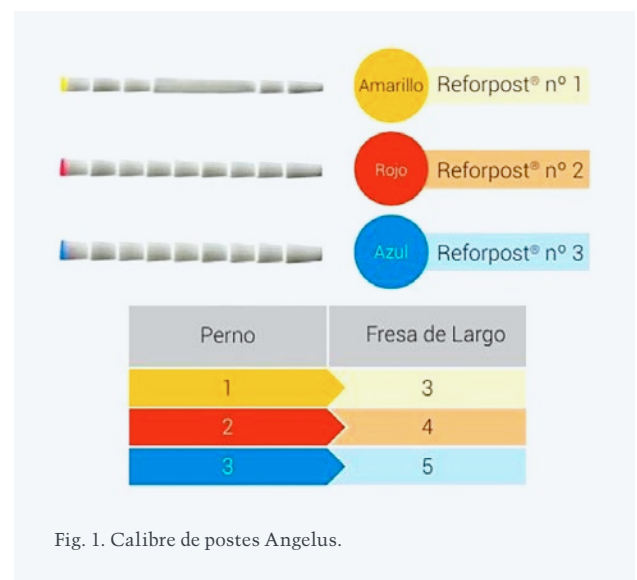


Fig. 1. Calibre de postes Angelus.

Reforpost® Fibra de Vidrio o Carbono

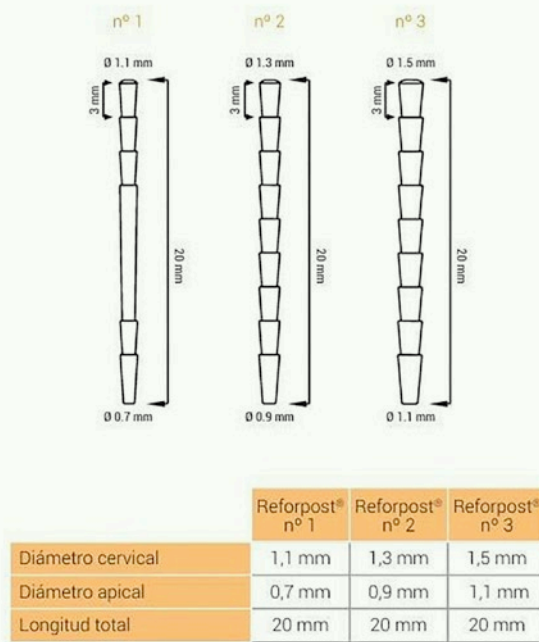


Fig. 2. Fresa de conformación para cada calibre de poste Angelus.

Actualmente, los pernos prefabricados presentan gran diversidad de modelos, formatos y composición de materiales. Sin embargo, los estudios sobre la biomecánica de la estructura dental y sus relaciones de actuación ante los materiales de restauración, junto con la demanda creciente de restauraciones estéticas, han hecho que surjan los pernos de fibra de vidrio con una tasa de aceptación siempre en aumento.⁴

Hasta que no se restaure la funcionalidad completa de un diente con tratamiento radicular, se considera que el tratamiento no se ha terminado. Por ello, el éxito final de todos los procedimientos de conductos radiculares reside en el control global y cronológico de la restauración del diente comprometido.⁶

MATERIALES DE RESTAURACIÓN

Características estéticas y físicas

Las demandas para las restauraciones de la odontología restauradora y rehabilitadora actual son muy altas, es así como las porcelanas y otros materiales cerámicos ocupan un lugar central.⁷

Materiales cerámicos

Se caracterizan por contener átomos metálicos y no metálicos que forman uniones covalentes y/o iónicas. Estos, pueden disponerse ordenadamente en el espacio al formar estructuras cristalinas o cristales, y/o de forma irregular, estructuras amorfas o vidrios.⁷

El zirconio

Es el mineral más antiguo y abundante presente en la corteza terrestre. De este elemento se obtiene el óxido de zirconio que, al estabilizarse con itrio, genera un material cerámico de muy alta resistencia.⁷

Algunas de las ventajas de las restauraciones elaboradas con base de zirconio tienen que ver con la posibilidad de evitar núcleos o bases metálicas; por lo que se han ampliado el universo de las restauraciones cerámicas para completar todo el espectro de la odontología restauradora y rehabilitadora.⁷

Según Chiche (2005), los valores de resistencia a la flexión van desde 1100 MPa hasta 2000 MPa según el sistema y la forma de elaboración (sinterización, infiltración o maquinación/sinterización).⁷ (Fig. 3)

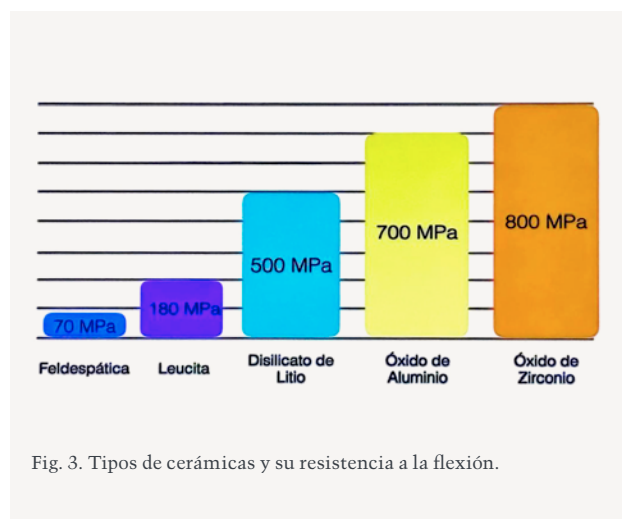


Fig. 3. Tipos de cerámicas y su resistencia a la flexión.

Objetivos

Este trabajo presenta un caso clínico con el fin de describir el manejo endodóncico y la restauración de un molar, mediante un poste y una corona cerámica para devolverle su funcionalidad y estética.

Caso clínico

Paciente masculino de 41 años de edad, aparentemente sano.

MOTIVO DE LA CONSULTA

Realizar tratamiento de restauración postratamiento de endodoncia del OD 47.

ANÁLISIS CLÍNICO

Debido a la cantidad de dentina cariada y el acceso para el tratamiento de conductos, la porción coronal del molar presentaba una pérdida de un poco más del 50 % del tejido dental.

Tratamiento

PLAN

Al valorar el remanente coronal, se concluyó la necesidad de realizar una restauración que involucró la colocación de un poste intrarradicular para aumentar el soporte coronal y una corona, para devolver la función al molar, sin dejar de lado la estética.

Se seleccionaron los materiales de reconstrucción ideales para el molar.

Para continuar con la reconstrucción del el OD se realizó arenado con óxido de aluminio y el acondicionamiento del tejido para reconstruir con resina fluida. Posteriormente, se llevó a cabo el tallado del OD con filo

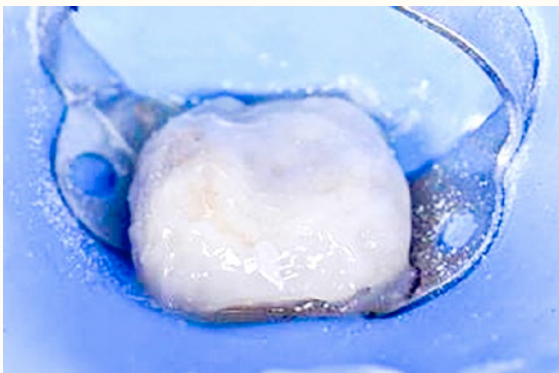

Fig. 4. Preparación de muñón.

RECONSTRUCCIÓN PARA LA PORCIÓN INTRARRADICULAR CON POSTE DE FIBRA DE VIDRIO

Se determinó la longitud total del molar para la desobturación del conducto distal, que se eligió por ser amplio y recto, para dejar 5 mm de gutapercha a nivel apical.

Se llevó a cabo el aislamiento absoluto con dique de hule y grapa 14A. La desobturación del conducto radicular se hizo con el *drill* (Peeso No. 3). La verificación de la longitud del conducto desobturado se efectuó a través de una radiografía periapical, así como el ajuste del poste de Angelus (Reformpost No. 1).

Se preparó el poste para su cementación: primero, se limpió con alcohol y se le colocó silano durante 1 min para, posteriormente, aplicar adhesivo.

Se acondicionó el conducto con ácido fosfórico al 37 %, se lavó con agua durante 20 segundos y se secó con conos de papel estériles absorbentes. Enseguida se aplicó el *primer* y el adhesivo químico. La cementación del poste fue mediante la inyección de cemento dual en el interior del conducto con cánulas de 0.7 mm de diámetro, con cuidado de evitar la aparición de zonas vacías o burbujas con la finalidad de lograr una capa de cemento uniforme y delgada alrededor del poste, hasta llegar a la longitud preestablecida, para después inducir la polimerización.

Se tomó una radiografía final para observar el ajuste radicular del cementado del poste, que mostró la continuidad del poste con la obturación de la gutapercha.

de cuchillo para la conservación de la mayor cantidad de tejido dental y una mejor estética, con el propósito de restaurar con corona de zirconio. (Figs. 4-5)

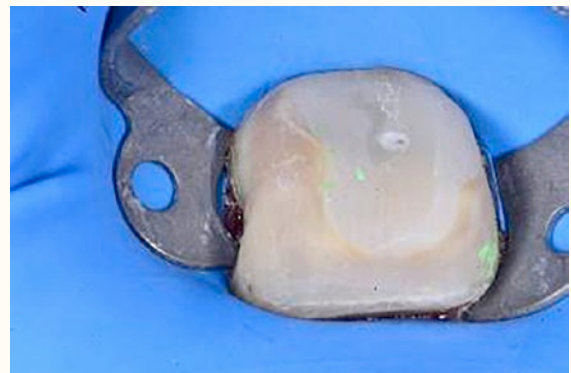

Fig. 5. Preparación filo de cuchillo.

Posterior a la preparación del OD se tomó la impresión con silicón por adición 3M, con la técnica de separación gingival a doble hilo, así como el uso del escáner intraoral para una mayor precisión en la toma de impresión del muñón. (Fig. 6)

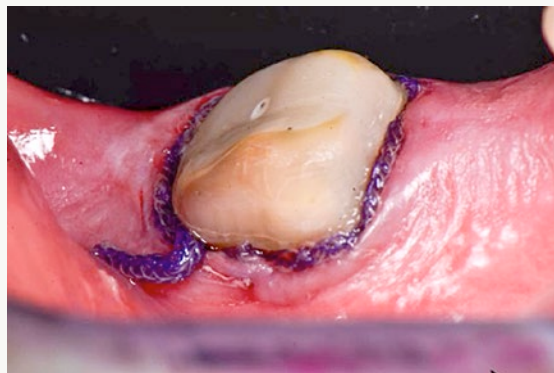


Fig. 6. Colocación de hilo retractor.

Finalmente, se colocó un provisional de resina bisacrílica con una llave de silicón previamente elaborada con base en el encerado diagnóstico.

Para la colocación de la restauración final fue necesario seguir el protocolo que garantizara la adhesión de las prótesis. Se inició con el retiro del provisional sin secar para después hacer la prueba húmeda de la restauración.

La prueba seca ayuda a verificar el sellado cervical, así como los puntos de contacto proximal y la oclusión, la cual se realiza con papel de articular de 200 y 12 micras. Después del ajuste a la restauración es necesario realizar el repulido con gomas diamantadas para

zircona y un cepillo de pelo de cabra con pasta de óxido de aluminio y terminar con una borla de algodón para lograr un lustre adecuado.

Para la colocación fue necesario realizar anestesia de la zona a tratar y aislamiento del OD. Se inició con el arenado de óxido de aluminio 50 micras para conseguir una superficie de brillante a mate. Aplicar el *primer* del sistema adhesivo durante 20 segundos, con frotación de forma activa, y a la par quitar el exceso con cánula endodóncica y *microbrush* para al último volatilizar el solvente.

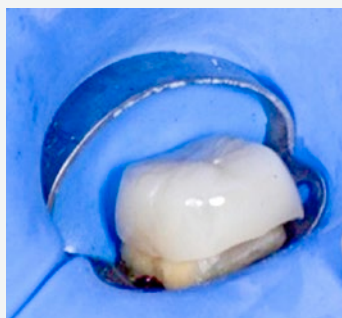
Posteriormente, se aplicó una fina capa de *bond* y se retiró el exceso con la cánula endodóncica y un *microbrush* nuevo, y después se fotopolimerizó durante 1 minuto.

Para acondicionar la restauración fue necesario el arenado con óxido de aluminio de 50 micras durante 20 segundos y aplicar MDP en la restauración de zirconio. Una vez hecho esto, se aplicó resina fluida en la cavidad de la restauración para después colocarla sobre el diente, eliminar los excedentes con pincel. Para terminar se

efectuó el proceso de fotopolimerización: se polimeriza durante 3 segundos, se esperan 15 segundos para disipar las tensiones por contracción, a lo que le sigue otra fotopolimerización de un minuto, después se coloca glicerina hidrosoluble en la zona de unión para, finalmente, volver a fotopolimerizar por un minuto más. (Figs. 7-9)

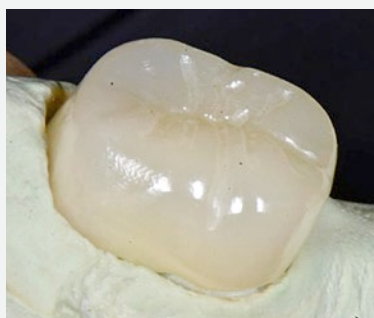

Fig. 7. Corona de zirconio.



Figs. 8. Prueba seca y húmeda de corona.

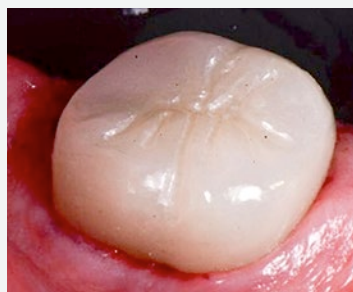
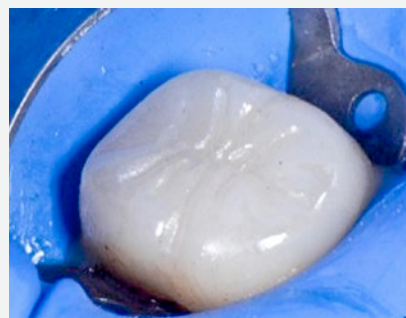
Fig. 9. Corona cementada.

Resultados

Al término del tratamiento restaurador, el paciente no refirió sintomatología dolorosa.

Clínicamente, el diente tratado presentó adecuada función masticatoria, correcta adaptación marginal de la restauración y ausencia de signos inflamatorios en los tejidos periodontales circundantes.

Discusión

La importancia de la restauración posendodóncica, se confirmó en un estudio epidemiológico con la supervivencia de un 1500 000 de dientes con tratamiento de conductos. De aproximadamente 42 000 dientes extraídos durante el período de observación, el 85 % no tenían corona de recubrimiento total. Hubo diferencias estadísticamente significativas entre los dientes con y sin corona. El número de dientes extraídos fue significativamente mayor cuando no tenían corona.⁹

Hoy en día, se sabe que la microfiltración salival a través de la restauración reduce significativamente las posibilidades de éxito del tratamiento de conductos. Numerosos estudios concluyen que la restauración coronal es, al menos, tan importante para la salud periodontal apical como la calidad del propio tratamiento endodóncico.⁹

Ray y Trope en 1995, al examinar radiográficamente más de mil dientes endodonciados, observaron que con una buena restauración y endodoncia había

ausencia de inflamación periapical en el 91.4 % de los casos, mientras que, con una pobre restauración y una mala endodoncia, solamente había salud periapical en el 18.1 % de los dientes examinados.

Llamaba la atención que, cuando a una endodoncia deficiente le seguía una buena restauración, que radiográficamente sellaba, la tasa de éxito era del 67.6 %, cifra muy superior a la obtenida cuando se hacía una buena endodoncia. Cuando la restauración era inadecuada, alcanzaba ausencia de inflamación periapical solo en el 44.1 % de los casos.⁹

De acuerdo con los artículos consultados, la elección de la restauración así como el material de rehabilitación es muy importante y, como cada caso es específico, se requiere valorar y analizar cuál es la forma adecuada de hacer el abordaje.

Conclusión

La restauración de un órgano dental tratado endodóncicamente se debe evaluar con atención de varios aspectos, incluidos el tipo de sonrisa, edad, tejidos involucrados, ubicación del OD y la cantidad de estructura dental remanente.

En este caso, se presentó un enfoque endodóncico y protésico-adhesivo, para un mejor resultado en mantener la integridad estructural del diente con restauraciones predecibles y longevas.

Referencias bibliográficas

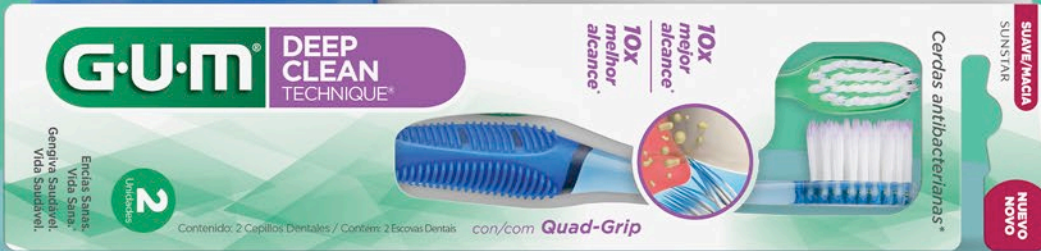1. Silva-Herzog D, López A, Galicia A, Hernández M. Estudio comparativo de dientes restaurados con diferentes sistemas de postes intrarradiculares prefabricados y perno-muñón colado. Evaluación *in vitro*. Rev ADM. 2012;(julio):272.
2. Chávez R, Denisse D, Fandiño LA, Guízar JM. Nueva técnica de reconstrucción postendodóncica: resina bulk-fill intraconducto vs. postes de fibra de vidrio. Rev ADM. 2019:147
3. Moreno S, García A, Kogan E, Gutiérrez DH. Estudio comparativo *in vitro* de fuerzas compresivas de cuatro materiales resinosos para la reconstrucción de muñones dentales. Rev ORaL. 2015;(54):1271.
4. Kina S, Bruguera A. Invisible: restauraciones estéticas cerámicas. Buenos Aires: Médica Panamericana. 2011. p. 265-266.
5. Bergenholtz G, Horsted P, Reit C. Endodoncia, diagnóstico y tratamiento de la pulpa. México: El Manual Moderno. 2007. p. 177.
6. Gutmann JL, Dumsha TC, Lovdahl PE. Solución de problemas en Endodoncia. España: Elsevier; 2007. p. 544.
7. Hepburn B. Rehabilitación posendodóncica. Médica Panamericana; 2012. p. 335-8.
8. Perfil técnico científico. Pernos de fibra. Brasil: Angelus. p. 21,24-27, 8-11,
9. Sociedad Española de Prótesis Estomatológica y Estética. Estatutos. Rev Int Prot Estomatol. 2023;10-19.
10. Stockton LW. Factors affecting retention of post systems: A literature review. J Prosthet Dent. 1999;81(4):380-5.

Que tu paciente
no te dé el avión
con su cuidado bucal.

¿Qué le pasó
a los dentistas?



G·U·M[®] CAMBIA TU
DENTALIDAD



El impacto de la salud oral en el rendimiento del futbolista profesional

La microbiota oral y la biomecánica oclusal como factores de prevención de lesiones musculares

CD Leopoldo Roberto Campuzano Arias

Práctica privada CDMX. Cirujano dentista egresado de la Universidad Nacional Autónoma de México, especializado en Ortodoncia y en Periodoncia e Implantología, UNAM

Ed. Malinalli Galván Rodríguez

Director editorial de las revistas de la Editorial Odontología Actual. Egresada de la Universidad Nacional Autónoma de México en Literatura, especialidad en Periodismo y Trabajo Editorial en la Escuela de Escritores de la Sogem

La paradoja del atleta profesional: factores de riesgo bucodental en el futbolista profesional

En el ámbito de la medicina del deporte y la odontología institucional, existe una contradicción biológica que resulta imperativo analizar: los atletas de alto rendimiento, específicamente los futbolistas profesionales, presentan una prevalencia de patologías bucodentales significativamente mayor que la población general de su mismo rango de edad, a pesar de estar sometidos a un control médico y nutricional sumamente estricto.^{1,2}

Esta vulnerabilidad no es obra de la casualidad; responde a un microambiente bucal crónicamente alterado por la confluencia de tres factores etiológicos principales: la dieta cariogénica obligada por el desgaste físico, la xerostomía inducida por el esfuerzo y el estrés neuroendocrino de la alta competencia. Aunque los datos epidemiológicos más robustos provienen del balompié, estos mecanismos fisiopatológicos son perfectamente aplicables a cualquier disciplina atlética de alta intensidad.^{1,2}

DIETA CARIOGÉNICA Y EROSIVA DEL DEPORTISTA

Para mantener los depósitos de glucógeno muscular y hepático antes, durante y después de los 90 minutos de un partido o en las intensas sesiones de entrenamiento, el futbolista depende del consumo constante de carbohidratos fermentables de rápida absorción. Esto incluye geles energéticos, barras hiperproteicas y, de manera fundamental, bebidas isotónicas o sueros deportivos.^{1,2}

Desde la perspectiva cariogénica y química, estos insumos representan un desafío crítico para los tejidos duros del diente debido a dos causas:

- **Alta concentración de azúcares libres:** proveen el sustrato ideal para que bacterias acidogénicas como *Streptococcus mutans* y *Lactobacillus spp.* inicien la fermentación y la consecuente producción de ácidos orgánicos.

- **Bajo pH intrínseco:** la mayoría de las bebidas deportivas comerciales, que consumen los futbolistas de alto rendimiento, tienen un pH que oscila entre 2.4 y 4.0 debido a la adición de ácidos (como el ácido cítrico o el málico).⁷ Este valor se encuentra muy por debajo del pH crítico del esmalte (5.5) y de la dentina (6.2-6.7), lo que desencadena procesos repetitivos de desmineralización química o erosión dental, independientemente de la presencia o ausencia de placa bacteriana.^{6,7}

XEROSTOMÍA INDUCIDA POR EL EJERCICIO Y DISFUNCIÓN SALIVAL

La saliva es el mecanismo de defensa natural más potente de la cavidad bucal gracias a su capacidad amortiguadora o efecto tampón - también conocido como capacidad amortiguadora o *buffer* de la saliva, (mediado por el sistema bicarbonato/ácido carbónico), su autoclisis y sus componentes inmunológicos.

El efecto tampón o la eficacia de la capacidad amortiguadora de la saliva depende críticamente de la tasa de flujo salival. El sistema buffer principal, compuesto por el par ácido carbónico/bicarbonato (H_2CO_3/HCO_3^-), es directamente proporcional a la estimulación glandular: a mayor flujo salival, mayor es la concentración de bicarbonato disponible para neutralizar los iones de hidrógeno (H^+) exógenos y elevar el pH por encima del umbral crítico de desmineralización.⁶

En el futbolista, la estimulación simpática prolongada durante el entrenamiento y los partidos no solo reduce el volumen salival total, sino que abate drásticamente la concentración de este sistema amortiguador y de las proteínas protectoras como la mucina.^{6,7}

Al verse vulnerado este mecanismo homeostático, la cavidad bucal experimenta un estado de acidez sostenido que favorece la pérdida de minerales del esmalte y altera cualitativamente el ecosistema microbiano, lo que permite el sobrecrecimiento de patógenos acidófilos y periodontopatógenos.^{7,8}

Durante el ejercicio físico extenuante, este sistema colapsa debido a una respuesta adaptativa dual:

- **Redirección del flujo sanguíneo (Isquemia glándular relativa):** para satisfacer las demandas metabólicas del musculoesquelético y el sistema miocárdico, el sistema nervioso simpático produce una vasoconstricción periférica y reduce drásticamente el flujo sanguíneo hacia las glándulas salivales mayores (parótida, submandibular y sublingual).
- **Respiración bucal y evaporación:** el aumento del volumen minuto respiratorio (VMR) (la ventilación por taquipnea durante el partido) obliga al futbolista a una respiración predominantemente oral. Esto genera una evaporación acelerada de la fase líquida de la saliva residual.³

El resultado clínico es una xerostomía transitoria pero severa. Al disminuir el volumen salival, se reduce proporcionalmente la concentración de inmunoglobulina A secretora (IgAs) -la primera línea de defensa inmunológica contra patógenos periodontales y cariogénicos- y se anula el efecto de autoclisis.^{8,7} Sin el bicarbonato salival para neutralizar los ácidos de las bebidas isotónicas, el pH intrabucal permanece en rangos de desmineralización durante períodos prolongados que acelera la formación de una biopelícula patógena altamente agresiva.

ESTRÉS COMPETITIVO Y EJE HHA

El entorno del fútbol profesional (la presión de la afición, los contratos, los torneos cortos, etc.) somete al organismo a una carga de estrés psicológico y físico descomunal. La activación crónica del eje hipotálamo-hipófisis-adrenal (HHA) -principal sistema neuroendocrino que regula la respuesta al estrés y controla procesos vitales como la digestión, el sistema inmunitario y el metabolismo- induce una liberación sostenida de glucocorticoides, principalmente cortisol,⁵ el cual tiene un impacto directo en los tejidos periodontales y el sistema estomatognático, a través de:

- **Inmunosupresión localizada:** altera la función quimiotáctica de los neutrófilos en el surco gingival, lo que disminuye la capacidad del hospedero para frenar el avance de las bacterias periodontopatógenas.⁵
- **Hiperactividad neuromuscular (bruxismo):** los niveles elevados de estrés de la alta competencia se manifiestan frecuentemente como parafunciones nocturnas o céntricas (bruxismo).⁵ Este microtrauma oclusal continuo genera, además de desgastes e infraestructuras propensas a fracturas, también una inflamación aséptica del ligamento periodontal, lo que suma fatiga al sistema neuromuscular craneofacial.

Focos infecciosos bucodentales y su diseminación sistémica: vías hematológica y biomecánica

Más allá de las alteraciones locales en el esmalte, el verdadero reto para la medicina del deporte radica en el comportamiento de la cavidad bucal como un reservorio crónico de microorganismos patógenos. En el futbolista de alto rendimiento, una caries avanzada con afectación pulpar, un tercer molar impactado o una periodontitis no tratada dejan de ser entidades aisladas para convertirse en focos infecciosos activos con repercusión sistémica.⁹

Cuando el epitelio del surco gingival se encuentra ulcerado debido a la enfermedad periodontal, o la microcirculación pulpar queda expuesta por necrosis, se genera una puerta de entrada directa al torrente circulatorio. Este fenómeno -denominado bacteriemia transitoria-, se exagera exponencialmente durante los períodos de esfuerzo físico extremo, debido al incremento del gasto cardíaco y a los microtraumatismos capilares en la encía provocados por el apretamiento dental competitivo.^{5,8}

LA CASCADA FISIOPATOLÓGICA DE LA METÁSTASIS INFECCIOSA MUSCULAR

Una vez que los patógenos periodontales, como *Porphyromonas gingivalis*, *Prevotella intermedia* o *Fusobacterium nucleatum*, acceden a la circulación sistémica, sus endotoxinas -principalmente los lipopolisacáridos (LPS) de la pared celular- desencadenan una respuesta inmunitaria que impacta directamente al tejido muscular periférico a través de tres fases:

- 1 **Diseminación dinámica y tropismo:** a través del flujo sanguíneo, las bacterias y sus LPS muestran afinidad por tejidos que experimentan estrés mecánico constante o que presentan microlesiones fibrilares propias del entrenamiento concéntrico y excéntrico del futbolista, como los isquiotibiales, los cuádriceps y el tendón de Aquiles.^{1,2}
- 2 **Elevación de mediadores inflamatorios moleculares:** la presencia de estos componentes bacterianos estimula la liberación masiva de citocinas proinflamatorias sistémicas, como la proteína C reactiva (PCR), la interleucina-1 (IL-1), la interleucina-6 (IL-6) y el factor de necrosis tumoral alfa (TNF- α).⁸
- 3 **Pérdida del tono y fatiga muscular:** estas citocinas alteran los procesos de señalización de calcio en el sarcómero, lo que ralentiza la contracción y relajación del músculo esquelético, que se traduce clínicamente en fatiga prematura, pérdida del tono fibrilar y una susceptibilidad crítica al desgarramiento muscular. Asimismo, la miogénesis reparadora que es la capacidad del músculo para sanar

tras el ejercicio, se ve entorpecida por este estado proinflamatorio crónico que prolonga los tiempos de recuperación pospartido.^{4,5}

El factor anatómico y traumático: terceros molares retenidos

El riesgo infeccioso y estructural en el fútbol no se limita al periodonto. En atletas de alto rendimiento, la presencia de terceros molares impactados o semirretenidos añade un componente de vulnerabilidad mecánica y microbiológica frecuentemente subestimado por los cuerpos médicos.

Por un lado, la erupción parcial de estas piezas genera sacos pericoronarios que actúan como nichos ecológicos ideales para el sobrecrecimiento de bacterias anaerobias estrictas, lo que detona cuadros de pericoronitis aguda en momentos críticos de la temporada.⁹ Por otro lado, la retención intraósea profunda en el sector posteroinferior altera la densidad estructural de la mandíbula. Al ocupar espacio esponjoso en una zona sometida a tensiones biomecánicas basales, se produce un efecto cuña que debilita el ángulo mandibular con lo que se incrementa significativamente el riesgo de sufrir fracturas óseas ante traumatismos directos por choque o contacto físico durante el juego.⁹

DESEQUILIBRIO BIOMECÁNICO: MALOCCLUSIÓN Y CONTROL POSTURAL

La boca no solo afecta al futbolista a través de la bioquímica celular; también lo hace mediante las cadenas cinéticas corporales. El sistema estomatognático forma una unidad funcional indisoluble con el cráneo, la región cervical y la columna vertebral a través de las aferencias del sistema trigeminal.

Durante situaciones que demandan fuerza o estabilidad absoluta, como el cobro de un tiro libre, un remate de cabeza o un cambio de ritmo de alta desaceleración; el atleta activa un mecanismo reflejo de coactivación neuromuscular ergonómica en el que aprieta los dientes para estabilizar el núcleo corporal o complejo muscular y osteoarticular de la región central del cuerpo (conocido mejor como *core*).

Si el futbolista presenta una maloclusión severa o interferencias oclusales:

- Se genera una contracción isométrica asimétrica en los músculos maseteros y temporales.^{5,9}
- Esta tensión neuromuscular se transfiere de inmediato a los músculos de la cadena tónico cervical anterior y posterior (esternocleidomastoideo, trapecios y escalenos) que modifica la posición de las primeras vértebras cervicales.

- A través de los reflejos tónicos cervicales y la propiocepción de la articulación temporomandibular (ATM), se distorsiona el centro de gravedad y el control postural del atleta. Esto disminuye notablemente el equilibrio estático y obliga al sistema locomotor a realizar compensaciones musculares lumbares o pélvicas, que incrementa de forma indirecta el riesgo de esguinces, distensiones crónicas en la espalda o pubalgias.^{5,9}

Evidencia clínica y epidemiológica

LA CRISTALIZACIÓN DEL RIESGO SISTÉMICO: MÁS ALLÁ DE LA HIGIENE CONVENCIONAL

La comprensión de las patologías bucodentales en el deportista de alto rendimiento exige un cambio radical en el diagnóstico clínico tradicional. En la consulta odontológica habitual, la presencia de lesiones cariosas, erosiones del esmalte y afecciones periodontales suele atribuirse de forma simplista a una técnica de cepillado deficiente o a la negligencia del paciente. Sin embargo, en el futbolista profesional hay una paradoja biológica: las variables sistémicas, mecánicas y neuroendocrinas sobrepasan la efectividad de las medidas de higiene oral convencionales.

Todo el entramado fisiopatológico analizado anteriormente -la exposición repetitiva a sustratos energéticos altamente ácidos, la desecación de las mucosas por la ventilación oral durante la taquipnea competitiva y la inmunosupresión local mediada por el cortisol del eje HHA- no se queda en el plano especulativo. Estos factores se cristalizan de manera universal, tangible y predecible en la cavidad oral del atleta.

Un futbolista profesional puede llevar una higiene oral minuciosa, incluidos los colutorios e hilo dental; no obstante, si su flujo salival se abate drásticamente durante los 90 minutos de juego, lo que anula el sistema amortiguador del bicarbonato y las inmunoglobulinas protectoras, el pH intrabucal permanecerá por debajo del umbral crítico (< 5.5) de forma sostenida. Esta acidez crónica altera la película adquirida y también el ecosistema microbiano, lo que fuerza una transición ecológica hacia el sobrecrecimiento de patógenos acidófilos y periodontopatógenos anaerobios. Así, la destrucción de los tejidos duros y la inflamación del periodonto se manifiestan de manera casi matemática, lo que demuestra que la boca del deportista es un entorno biológicamente vulnerable que la higiene convencional, por sí sola, no puede blindar.

RELEVANCIA Y PERTINENCIA DEL PANORAMA EPIDEMIOLÓGICO MEXICANO

Para que un marco conceptual adquiera validez dentro de la odontología institucional y la medicina del deporte,

es indispensable contrastar la teoría con la realidad del entorno local en México. Históricamente, la odontología deportiva ha sido un campo documentado predominantemente en ligas europeas o anglosajonas, sin embargo, los esquemas de prevención, los perfiles epidemiológicos y las condiciones antropométricas y ambientales de los clubes del fútbol nacional presentan particularidades críticas que exigen una literatura científica propia.

Estudiar el panorama mexicano no es un mero formalismo geográfico, sino una necesidad clínica de altura. El futbolista en México se desenvuelve en entornos geoclimáticos de alta exigencia metabólica, como partidos a altitudes considerables sobre el nivel del mar o bajo condiciones de calor extremo y humedad en las costas; variables que exacerban la deshidratación, la pérdida de electrolitos y la disfunción de las glándulas salivales mayores.

Conocer y analizar los artículos científicos que evidencian este interés en nuestro país -desarrollados por investigadores de instituciones de vanguardia como la Universidad Nacional Autónoma de México-; permite hacer un mapa con precisión de los índices de caries (CPOD), la prevalencia de maloclusiones y el impacto biomecánico de anomalías anatómicas, como los terceros molares retenidos, en la propia población de atletas. A continuación, se presentan los hallazgos clínicos y epidemiológicos más robustos a nivel global y nacional que transforman estas observaciones en evidencia científica incontrovertible.

Bloques de evidencia científica

- **La revisión sistemática global (Ashley et al., 2015¹):** Los autores analizaron el perfil bucal de atletas de alto rendimiento en múltiples disciplinas -incluidos los Juegos Olímpicos de Londres (2012), los resultados arrojaron que el 55 % de estos atletas presentaron caries dental severa, el 45 % erosión dental y hasta un 76 % algún grado de enfermedad periodontal, con lo cual se confirmó que la "paradoja del atleta" no es exclusiva del fútbol europeo, sino un problema sistémico del deporte de alto rendimiento a nivel mundial.
- **El estudio del UCL en el Fútbol Inglés (Needleman et al., 2016²):** al evaluar clínicamente a 187 futbolistas profesionales británicos, estos investigadores determinaron que el 84 % presentaba al menos una lesión de caries dental (activa o tratada) y el 77 % sufría de gingivitis localizada o generalizada. Lo más alarmante fue que el 32 % de estos atletas reportó que su salud bucal tenía un impacto negativo directo en su rendimiento deportivo.

El panorama en el fútbol mexicano

Club Universidad Nacional (Santos, Pérez y Taboada, 2019³). Al evaluar a 36 futbolistas de primera división del Club "Pumas", se halló una prevalencia de caries dental del 86 %, con un índice CPOD promedio de 6.1 (\pm 4.4), cifra que supera los reportes europeos. Se demostró de forma homóloga que el riesgo de padecer caries es 5.3 veces mayor en jugadores mayores de 22 años. Asimismo, se detectó un 33 % de maloclusiones severas y una alta frecuencia de terceros molares retenidos (15 piezas de 72 evaluadas). El estudio demostró clínicamente que los terceros molares incluidos en el ángulo mandibular generan un efecto cuña que incrementa la fragilidad ósea ante traumatismos por choque, mientras que las maloclusiones actúan negativamente sobre la unidad biomecánica (mandíbula, cráneo y columna) que detonan sobrecargas musculares y alteran el control postural del jugador de alto rendimiento.

La evidencia de biomarcadores salivales en México (García, Martínez y García, 2021⁴). Esta investigación nacional profundizó en las alteraciones bioquímicas y fisiológicas que experimenta la cavidad oral durante el ejercicio extenuante en deportistas de alto rendimiento. El estudio evidencia que el estrés físico y neuroendocrino de la competencia altera cualitativamente los componentes inmunitarios de la saliva y abate drásticamente el flujo salival. Esta disfunción salival anula el efecto *buffer* y disminuye los niveles de inmunoglobulina A secretora (IgAs), que sirve como un biomarcador directo de la susceptibilidad inmunológica del atleta el cual explica el porqué de la alta tasa de infecciones orales que, posteriormente, diseminan mediadores inflamatorios hacia el sistema musculoesquelético.

Estrategias de intervención y protocolos de prevención en odontología deportiva

La evidencia clínico-fisiológica expuesta demuestra que el paradigma reactivo tradicional -atender únicamente la urgencia algica o infecciosa- es incompatible con las exigencias del fútbol profesional. Para mitigar el impacto de la disbiosis oral, las bacteriemias transitorias y las distorsiones biomecánicas, se propone la implementación de un protocolo estandarizado estructurado en tres niveles operativos:

1 Examen y certificación bucodental de pretemporada.

Al igual que se realizan pruebas de esfuerzo cardiovascular y valoraciones ecográficas musculoesqueléticas, todo futbolista profesional debe someterse a una evaluación estomatognática exhaustiva previa al inicio del ciclo competitivo. Este cribado obligatorio debe incluir:

- **Saneamiento integral de focos infecciosos:** erradicación prioritaria de lesiones cariosas activas,

terapia endodóncica de dientes no vitales y control estricto de bolsas periodontales para clausurar las vías de diseminación hematológica y reducir los niveles de PCR sistémica.^{1,4}

- **Evaluación de terceros molares:** valoración radiográfica de piezas impactadas o semirretenidas. Se recomienda la exodoncia profiláctica de terceros molares en posición desfavorable durante la pretemporada para evitar cuadros de pericoronitis en competencia y reducir el riesgo de fractura mandibular por choque traumático.⁹
- **Diagnóstico salival:** monitoreo del flujo salival y de la capacidad amortiguadora (*buffer*) para identificar perfiles en riesgo crítico de erosión dental.^{6,7}

2 Terapia oclusal y control de parafunciones competitivas.

Para neutralizar el desequilibrio biomecánico inducido por el estrés neuroendocrino del eje HHA y la coactivación neuromuscular durante el juego, se imponen dos líneas de acción:

- **Dispositivos interoclusales de descarga (guardas miorrelajantes):** confección de férulas oclusales personalizadas rígidas para uso nocturno (durante concentraciones y pospartido), destinadas a disipar la carga mecánica sobre el ligamento periodontal, reducir la fatiga de la musculatura craneofacial y proteger las estructuras dentales del desgaste por bruxismo.^{5,9}
- **Equilibrado oclusal: corrección de interferencias en céntrica y guías dinámicas para restituir la simetría neuromuscular.** Esto optimiza el control postural y la estabilidad del centro de gravedad (*core*), lo que disminuye el riesgo de compensaciones musculares que derivan en lesiones lumbares o pélvicas.^{5,9}

3 Integración del cirujano dentista en el cuerpo médico.

La estrategia más efectiva es la integración formal del especialista en odontología deportiva dentro del equipo multidisciplinario del club. Su función no es solo clínica, sino de enlace con el nutriólogo (para modular la acidez de la dieta) y con el fisioterapeuta (para correlacionar dolores miofasciales cervicales con interferencias oclusales). Esta colaboración permite una visión sistémica que favorece la miogénesis reparadora y reduce significativamente los días de baja deportiva por lesiones musculares evitables.^{1,2,5}

Conclusiones

La salud bucodental del futbolista profesional no se le puede seguir considerando como un elemento aislado o periférico dentro de la medicina del deporte; por el contrario, constituye un pilar crítico de la homeostasis sistémica y un factor determinante en la prevención del daño fibrilar. La denominada "paradoja del atleta" demuestra de forma contundente que las altas demandas metabólicas, los regímenes nutricionales especializados y el estrés psicofísico crónico de los deportistas de alto rendimiento generan un microambiente oral patógeno que, lejos de ser un problema cosmético o local, se traduce en bajas médicas prolongadas, sobrecargas musculares crónicas y una disminución medible del rendimiento físico en la cancha.^{1,2,8}

Para romper este círculo vicioso, es imperativo implementar un cambio de paradigma que logre acercar de forma definitiva la odontología al entorno cotidiano de los deportistas, con un énfasis mandatorio en el alto rendimiento. Esta aproximación no debe limitarse a la atención reactiva ante la presencia de dolor, sino que debe estructurarse de manera formal y obligatoria dentro de cada club de fútbol bajo dos vertientes estratégicas indisolubles. Por un lado, la atención integral (preventiva y curativa): cada institución deportiva

Protocolo de higiene posisotónica durante y después del partido: *dada la imposibilidad de eliminar el consumo de bebidas deportivas ácidas y geles de carbohidratos durante la competencia, se debe instruir al futbolista en la modulación del pH posesfuerzo.*

- *Enjuague inmediato con agua simple: después de consumir geles o isotónicos para acelerar la autoclisis y el arrastre mecánico de azúcares libres.*
- *Uso de agentes remineralizantes de alta potencia: como geles con flúor de 5,000 ppm o fosfopéptido de caseína-fosfato de calcio amorfo (CPP-ACP), para fortalecer el esmalte vulnerable por la xerostomía inducida.^{7,9}*
- *Postergación del cepillado dental: se debe evitar el cepillado inmediatamente después del ejercicio extenuante o del consumo de bebidas ácidas, hay que esperar al menos 30 minutos para permitir que la saliva residual inicie la remineralización y evitar la abrasión mecánica del esmalte reblandecido.⁷*

debe garantizar el acceso a protocolos rigurosos de tamizaje en pretemporada, terapias de remineralización avanzadas para contrarrestar la xerostomía inducida y el diseño personalizado de dispositivos interoclusales (guardas miorrelajantes) para mitigar el microtrauma del bruxismo competitivo. El saneamiento curativo oportuno de focos infecciosos periodontales y pulpares, así como la resolución de maloclusiones y la evaluación de terceros molares retenidos, se deben ver como intervenciones médicas prioritarias para salvaguardar la integridad musculoesquelética y la miogénesis reparadora del jugador.^{3,8,9}

Por otro lado, el fomento a la investigación clínica y epidemiológica: el desarrollo de la odontología deportiva en nuestro país no puede depender exclusivamente de extrapolaciones estadísticas internacionales. Se requiere que los cuerpos médicos de los clubes nacionales promuevan y colaboren activamente

en líneas de investigación clínica y epidemiológica que documenten las variables específicas de nuestra población de atletas, como el impacto de la altitud, la deshidratación y los perfiles genéticos locales. Solo a través de la recolección sistemática de datos duros se podrán diseñar políticas de prevención estomatognática basadas en evidencia científica de vanguardia.^{3,8,9}

La inclusión formal del cirujano dentista dentro de los cuerpos médicos multidisciplinarios de los clubes de fútbol profesional ya no es una opción de asistencia complementaria, sino una necesidad científica y operativa de primer orden. Al integrar la salud oral en la ecuación del alto rendimiento, la medicina deportiva no solo protege la salud general del atleta, sino que transforma la prevención biológica en una ventaja competitiva medible, reproducible y sustentable en el fútbol de nivel mundial.

Referencias bibliográficas

1. Ashley P, Di Iorio A, Cole E, Tanday A, Needleman I. Oral health of elite athletes and association with performance: a systematic review. *Br J Sports Med.* 2015;49(1):14-9.
2. Needleman I, Ashley P, Fine P, Petrie A, Needleman E, Rawlinson A et al. Oral health and its impact on performance in British professional football. *Br J Sports Med.* 2016;50(1):3-7.
3. Alsaey M, Al-Muraikhi A, Al-Thani M, Pasanen K, Cardinale M. Dental health status of professional football players during the Qatar 2023 AFC Asian Cup: a preliminary study. *Phys Sportsmed.* 2025;53(1):45-52.
4. Gay C, Vieira DM, Ardèvol J, Pruna R, Fernández J, Valmaseda E. Study of the effect of oral health on physical condition of professional soccer players of the Football Club Barcelona. *Med Oral Patol Oral Cir Bucal.* 2011;16(3):e436-9.
5. Sollefeld H, Vanden Bossche A, Pruimboom L, Wolff D. Is there a correlation between occlusion, dental health, and sport injuries in professional football players? *Int J Sports Med.* 2015;36(14):1184-91.
6. Dawes C. Salivary flow rate and clearance of contrasting substances from the human oral cavity. *Oral Diseases.* 2012;18(3):213-219.
7. Mulic A, Tveit AB, Songe D, Silaqi H, Khan SA. Dental erosive wear and salivary flow rate in a group of Norwegian athletes. *International J Paed Dent.* 2012;22(4):307-11.
8. García MJ, Martínez AI, García JM. La saliva como biomarcador en el deporte de alto rendimiento y su relación con la patología bucal: Revisión de la literatura. *Rev Odontol Mex.* 2021;25(2):112-8.
9. Santos PL, Pérez R, Taboada O. Salud bucodental de los futbolistas del Club Universidad Nacional A. C. "Pumas". *Odontol Act.* 2019;16(191):52-6.



A propósito de la Copa Mundial de Fútbol México, Estado Unidos y Canadá 2026

El deporte como espejo de la salud, la ciencia y la sociedad

El deporte es, en su esencia más pura, una de las manifestaciones más elevadas de la vitalidad humana. Allende los marcadores, las tácticas y los campeonatos, la actividad física y la competencia representan un ecosistema vivo donde se funden la salud corporal, el equilibrio mental y el tejido social. El juego no solo se ejecuta en la cancha; se vive en el seno de las familias que se reúnen a compartir la emoción de un partido, se consolida en el compañerismo de quienes sudan la misma camiseta y se arraiga en las comunidades que encuentran en el fútbol un motivo de orgullo, identidad y profundo amor a su país. En ese sentido, el deporte es salud en movimiento, una fuerza integradora que une disciplinas aparentemente distantes como la medicina, la sociología, la psicología y la educación y el arte- bajo un solo propósito común: el bienestar integral del ser humano. A través de esta sección especial **Odontología Actual** celebra la trascendencia de este fenómeno.

Un atleta debe ser un ejemplo de vida saludable, lo que se debe garantizar a través de protocolos y controles de salud completos, entre otras cosas por el impacto social que tienen los ídolos de cada mundial, figuras que inspiran a generaciones enteras y cuya influencia trasciende el terreno de juego, al convertirse en referentes de vida para miles de niños(as) y jóvenes. Además, para que un(a) atleta pueda alcanzar la plenitud de su rendimiento y disfrutar la emoción del juego, es indispensable concebir la salud como un estado de armonía absoluta, donde la mente, las emociones y el cuerpo funcionen en perfecta sincronía. Cuidar la salud mental

y emocional es hoy tan prioritario como sanar una lesión fibrilar, pues un deportista sometido al estrés de la alta competencia requiere de un entorno que proteja su estabilidad psicológica para potenciar su talento.

Es justamente en esta visión holística e interdisciplinaria donde la Odontología Deportiva se erige como una pieza fundamental e indisoluble del rompecabezas médico. Históricamente relegada a la atención de la urgencia dental o el traumatismo fortuito, hoy la ciencia estomatológica demuestra su carácter preventivo y transversal en el deporte de élite. Como se analiza en el artículo central de este volumen, la cavidad oral no es un elemento aislado, sino un espejo bioquímico y biomecánico que puede catalizar el éxito de un plantel o detonar lesiones crónicas musculares si se descuida. La boca es el portal de la nutrición, el balance de las cadenas cinéticas que estabilizan el centro de gravedad corporal (*core*) y un reservorio biológico cuya salud impacta directamente en la miogénesis reparadora.

La odontología, por lo tanto, no es un agente periférico; es parte integral de la salud, del compañerismo y del cuidado de los jóvenes. Al proteger la sonrisa de un niño en fuerzas básicas o al equilibrar la oclusión de un futbolista de selección nacional, la ciencia médica no solo optimiza un recurso atlético; está honrando la vida, protegiendo el disfrute del juego y devolviéndole a la sociedad la certeza de que el deporte, cuando se cuida con rigor científico, es el camino más noble hacia una nación más sana, unida y fuerte.

Selecciones nacionales con protocolos odontológicos estrictos

En el fútbol profesional contemporáneo, la odontología deportiva ha dejado de ser un extra cosmético para convertirse en un pilar fundamental de la medicina preventiva y el alto rendimiento. Hoy en día, los focos infecciosos crónicos, como la periodontitis, los terceros molares impactados y las maloclusiones están directamente vinculados con sobrecargas musculares, retrasos en la recuperación de lesiones y un menor rendimiento aeróbico.¹ Es por ello que cada vez más federaciones incluyen en exámenes y tratamiento dentales como parte de su vigilancia y atención médica a sus jugadores en pos de su rendimiento y salud.

Aunque la FIFA, a través de sus protocolos médicos para competencias de la magnitud de la Copa del Mundo 2026, exige un expediente médico exhaustivo (el *Pre-Competition Medical Assessment* o PCMA) que incluye la obligatoriedad de certificar la salud general y la ausencia de focos infecciosos activos,² la rigurosidad del control odontológico de base recae principalmente en las federaciones de cada país y en los clubes de primera división donde juegan los seleccionados.

Las federaciones de primer nivel que participan habitualmente en los mundiales -y disputan la Copa 2026- que integran odontólogos especialistas en sus delegaciones o exigen valoraciones odontológicas previas rigurosas³ son:



- **Selección de Alemania (DFB):** son pioneros en la medicina deportiva integrada. El cuerpo médico de la *Mannschaft* contempla la revisión gnatológica y odontológica sistemática. Analizan la oclusión de los jugadores para prevenir desequilibrios posturales y cadenas cinéticas defectuosas que afecten la espalda y los isquiotibiales.⁴



- **Selección de Inglaterra (The FA):** la federación inglesa implementó directrices estrictas para que los jugadores convocados a la selección pasen por tamices periodontales previos a las contiendas mundialistas, a raíz de estudios británicos publicados en medicina del deporte que revelaron altos índices de caries y enfermedad periodontal en los futbolistas de la *Premier League*.⁵



- **Selección de Francia (FFF):** en el centro de alto rendimiento (Clairefontaine), los controles médicos precompetitivos incluyen una evaluación minuciosa del estado de salud oral para evitar brotes de dolor agudo o bacteriemias transitorias originadas en la cavidad bucal durante los torneos de corta duración.¹



- **Selección de Brasil (CBF):** históricamente este equipo ha incorporado la figura del dentista de la selección (desde el Dr. Mario Trigo en la época de Pelé hasta los profesionales actuales en su equipo médico) ya que en este país se sabe que un jugador con una infección activa tiene un sistema inmunológico comprometido, lo que merma su capacidad de recuperación pospartido.⁶



- **Selección de Italia (FIGC):** la Federación Italiana de Fútbol (FIGC) y su "Selección Absoluta" (*Gli Azzurri*) representa uno de los paradigmas institucionales más avanzados de Europa. Italia fue una de las pioneras en romper el viejo esquema de "atención a la urgencia" para instaurar la Odontología Deportiva y la Gnatología Postural como requisitos médicos obligatorios de alta competencia. Su presencia mundialista reciente ha sido intermitente.^{7,8}

Clubes de primera división como filtro de exigencia

Ahora bien, debido a que los seleccionados nacionales pasan el 80 % del año con sus clubes de primera división, es en el día a día de estas instituciones donde el control es inflexible. Prácticamente todos los clubes profesionales de Europa -que hoy nutren a las selecciones del Mundial 2026- exigen exámenes odontológicos obligatorios en las revisiones médicas de pretemporada o al firmar un nuevo contrato.⁹

LA ÉLITE EUROPEA (*PREMIER LEAGUE, LA LIGA, SERIE A*)

- **FC Barcelona (España):** bajo las metodologías modernas de su área médica y la dirección técnica del club, se han sistematizado los exámenes dentales en la pretemporada. El club catalán rastrea la correlación directa entre la placa bacteriana, la profundidad de las bolsas periodontales y el riesgo de lesiones de ligamentos y músculos.¹⁰
- **Real Madrid (España):** El control odontológico es un requisito obligatorio en los reconocimientos médicos de fichajes millonarios. Una mala salud dental puede llegar a condicionar o retrasar la firma de un contrato si se detectan problemas que arriesguen la inversión física del jugador.^{9,11}
- **AC Milan (Italia):** El famoso "Milan Lab" fue uno de los primeros centros de alto rendimiento en descubrir que problemas de oclusión y bruxismo alteraban el centro de gravedad y causaban pubalgias crónicas.¹²
- **La Juventus (Italia):** mantiene un protocolo similar en el J-Medical, donde se evalúa sistemáticamente la relación de la articulación temporomandibular con las cadenas musculares posturales.^{12,13}

Criterios de exigencia y control odontológico en el fútbol profesional y de alto rendimiento

Los futbolistas de una selección nacional o de clubes de primera división, que tienen la atención ortognática dentro de su protocolo médico, deben someterse a exámenes odontológicos obligatorios para lograr su participación en torneos de alta competencia, el los que se busca diagnosticar y erradicar factores de riesgo específicos, que se catalogan en tres áreas clínicas:^{5,9}

ELIMINACIÓN DE FOCOS INFECCIOSOS ACTIVOS

- **Caries profundas y endodencias dudosas:** las bacterias procedentes de focos infecciosos crónicos o de una enfermedad periodontal avanzada (como *Porphyromonas gingivalis*) pueden viajar a través del torrente sanguíneo (bacte-

riemia) y depositarse en articulaciones o músculos previamente fatigados. Este fenómeno genera un estado inflamatorio de bajo grado que perpetua las microrroturas fibrilares y ralentiza los tiempos de recuperación tisular.^{14,15}

- **Terceros molares (muelas del juicio) impactados:** La presencia de terceros molares retenidos o parcialmente erupcionados genera sacos pericoronarios que actúan como nichos ideales para bacterias anaerobias. Sus extracciones se programan estrictamente durante los períodos de vacaciones o posttemporada para evitar cuadros de pericoronitis aguda que puedan dejar al jugador fuera de una convocatoria crucial a mitad de la competencia.¹⁸

Equilibrio oclusal y posturología

- **Maloclusiones y bruxismo:** una mordida inestable o el apretamiento dentario nocturno (asociado al estrés competitivo) fatigan los músculos masticatorios principales (masetero y temporal) y altera la articulación temporomandibular (ATM). A través de las cadenas musculares tónicas y faciales, esta tensión neuromuscular se transmite de forma descendente que afecta el cuello, el complejo escapular y, eventualmente, modifica el centro de gravedad o la pisada del jugador.^{7,17} Para contrarrestarlo se diseñan férulas de descarga mio-relajantes de alta precisión o

alineadores invisibles deportivos que estabilizan la postura mandibular.^{16,18}

Optimización de las vías aéreas

- **Expansión maxilar y patrón respiratorio:** el análisis morfológico del paladar busca descartar colapsos maxilares o compresión de arcadas que estrechen la vía aérea superior.¹⁹ Corregir una respiración predominantemente oral mediante tratamientos ortopédicos u ortodóncicos optimiza la ventilación del atleta y el volumen de oxígeno que llega a los pulmones durante los 90 minutos de juego. Asimismo, mitiga la xerostomía inducida por el esfuerzo y la deshidratación, lo que regula la caída del pH intrabucal y protege el esmalte de la desmineralización.²⁰

Hoy en día ninguna institución deportiva o federación que aspire a la alta competencia soslaya la cavidad oral de sus futbolistas. El control odontológico se encuentra totalmente estandarizado y constituye una exigencia médica contractual al mismo nivel que una evaluación cardiológica o una resonancia magnética nuclear.^{5,7}

Referencias bibliográficas

1. Brum S, de Oliveira V, Silva A. Focal infections of dental origin and muscular injury recurrence in professional athletes: A systematic review. *Int J Sports Sci Coach*. 2023;18(4):1105-14.
2. Fédération Internationale de Football Association (FIFA). 2024. FIFA Medical Assessment and Research Centre (F-MARC): Pre-Competition Medical Assessment (PCMA), guidelines for member associations. FIFA.
3. D'Jaen G. Sports dentistry: Principles and practice. Springer International Publishing; 2019.
4. Gallardo R, Alarcón J. Posturología y oclusión dental en el futbolista de élite: la experiencia en el fútbol europeo. *Rev Int Med Cienc Activ Fís Depor*. 2021;21(82):245-59.
5. Needleman I, Ashley P, Fine P et al. Oral health and elite sport performance. *Brit J Sports Med*. 2015; 49(1):3-10.
6. Marcon S. Odontología do esporte: abordagem sistêmica no alto rendimento. Editora MedBooks; 2022.
7. Zeppilli P, Di Giacinto B, Modica A, Di Luigi L. Il controllo odontoiatrico e gnatologico nel calciatore professionista: protocolli della Federazione Italiana Giuoco Calcio (FIGC). *Med Sport*. 2018;71(3):412-421.
8. Testori T, Parenti A, Motta R. Il check-up odontologico-sportivo nel calcio professionistico: l'esperienza integrata nello staff medico del Torino FC. *Il Dent Mod*. 2023;41(5):28-36.
9. Broadbent S. Oral health screenings in elite football: standardizing pre-season medical examinations and contract signatures in European leagues. *J Sports Med Phys Fitness*. 2022;62(4):511-519.
10. Pruna R, Ardévol J, Fernández J. Protocolos de prevención de lesiones musculares y su relación con los focos infecciosos periodontales en el Fútbol Club Barcelona. *Apunts Med Esport*. 2018;53(197):45-51.

11. Martínez M, Olmedilla A. Odontología deportiva y la gestión del riesgo biológico en los fichajes de élite: la experiencia en la Liga de Fútbol Profesional (LFP). *Rev Int Med Cienc Act Fís Deporte*. 2021;21(83):615-29.
12. Massingale S, Giamberardino MA. The legacy of Milan Lab and J-Medical: how occlusion, bruxism, and temporomandibular joint disorders influence core stability and pubalgia in elite soccer players. *Ital J Anat Embryol*. 2020;125(2):142-53.
13. Goitre G, Bonifazi M. Protocolli di valutazione gnatologica e posturale nel dipartimento medico Juventus J-Medical. *Fisioter Sport*. 2024;31(1):12-9.
14. Ashley P, Di Iorio A, Cole E, Tanday A, Needleman I. Oral health of elite athletes and association with performance: a systematic review. *Br J Sports Med*. 2015;49(1):14-9.
15. He X, Chen L, Shrestha R. Hematogenous dissemination of periodontal pathogens and its pathophysiology in skeletal muscle injury chronic micro-tears: a review. *J Oral Microbiol*. 2021;13(1):189-95.
16. Santos PL, Pérez R, Taboada O. Salud bucodental de los futbolistas del Club Universidad Nacional A. C. "Pumas". *Odontol Act*. 2019;16(191):1-6.
17. Cuccia AM, Caradonna C. The relationship between the stomatognathic system and body posture: a biomechanical and kinesiological review. *Clinics*. 2019;74(5):214-22.
18. Sollefeld H, Vanden Bossche A, Pruimboom L, Wolff D. Is there a correlation between occlusion, dental health, and sport injuries in professional football players? *Int J Sports Med*. 2015;36(14):1184-91.
19. Eichenberger M, Baumgartner S. Maxillary expansion and upper airway dimensions in elite athletes: impacts on respiratory efficiency during high-intensity exercise. *Sports Med Open*. 2023;9(1):34-42.
20. Ribeiro de Oliveira M, Pazinato R. Mouth breathing, salivary flow rate, and aerobic performance in professional soccer players: a physiological approach. *Int J Sports Physiol Perform*. 2022;17(8):1190-7.

El impacto financiero de la oclusión

Fichajes frustrados y lesiones de millones de dólares

La correlación entre la salud bucodental y el rendimiento deportivo ha dejado de ser una hipótesis teórica para convertirse en un factor determinante en los balances económicos de las instituciones más poderosas del balompié mundial.

El caso más emblemático y que marcó un punto de inflexión en la historia de la medicina del deporte ocurrió en el verano de 2009, cuando el AC Milan de la Serie A de Italia abortó de manera definitiva el fichaje del defensor franco-senegalés Aly Cissokho. A pesar de que la transferencia con el FC Porto ya estaba pactada en 15 millones de euros, los exámenes rigurosos del Milan Lab detectaron una maloclusión severa con mordida cruzada unilateral. Los odontólogos y el cuerpo médico del club dictaminaron que esta disfunción temporomandibular alteraba de forma descendente las cadenas musculares cinéticas, lo que predisponía al jugador a sufrir pubalgias crónicas y desbalances óseos en la columna, arriesgando la millonaria inversión del club.¹

Este fenómeno de control inflexible se ha repetido de diversas formas en la élite europea. Un ejemplo de éxito clínico tras un diagnóstico oportuno fue el del delantero neerlandés Robin Van Persie durante su histórica transferencia al Manchester United. El jugador arrastraba un historial crónico de desgarros musculares

inexplicables en los isquiotibiales y pantorrillas; tras un exámen estomatológico exhaustivo en su nuevo club, se identificaron dos terceros molares impactados con infección subclínica activa principalmente por bacterias *Porphyromonas gingivalis* alojadas en el tejido miogénico fatigado que aletargaba la reparación fibrilar. Tras someterse a la exodoncia de dichos molares, las lesiones musculares desaparecieron por completo.²

El Olympique de Lyon francés declinó la contratación del ariete Florent Sinama-Pongolle tras hallar en las pruebas de pretemporada una inestabilidad oclusal severa combinada con bruxismo excéntrico nocturno no tratado. El departamento médico concluyó que la sobrecarga neuromuscular masticatoria modificaba sutilmente el centro de gravedad del atleta durante la desaceleración e incrementaba de manera inaceptable el riesgo cinemático de una rotura de ligamentos cruzados en las rodillas.³ Como último caso, se retrasó y condicionó el debut del atacante Ruud Van Nistelrooy con el propio Manchester United hasta que el jugador erradicó por completo una infección periodontal oculta mediante un tratamiento de choque estomatológico, para asegurar que el proceso de neovascularización y fijación hematógena de su reciente injerto de ligamento de rodilla no se colonizara por patógenos orales vía sanguínea.⁴

Referencias bibliográficas

1. Marini M, Giamberardino MA. Occlusal mismatch and the elite athlete: learning from the Aly Cissokho transfer failure at AC Milan. *Ital J Sports Rehabil Posturol*. 2011;14(2):245-251.
2. Broadbent S, Ashley P. Chronic hamstring strains and undetected odontogenic bacteremia in English Premier League players: a case-control study. *Br J Sports Med*. 2014;48(9):712-718.

3. Pruna R, Martínez-Pérez M. Mandibular asymmetries, bruxism and their relationship with biomechanical risk factors in professional football players transfers. *J Sports Sci*. 2017;35(11):1089-1096.

4. Needleman I, Solleveld H, Wolff D. Periodontal health status as a predictor of ligament graft healing and post-surgical recovery timelines in elite professional athletes. *Int J Sports Physiol Perform*. 2016;11(4):498-504.



De las canchas al consultorio

Dentistas con mística mundialista

La historia de la Copa del Mundo de la FIFA resguarda en sus páginas un olimpo sumamente exclusivo: el de aquellos atletas de élite que alcanzaron la gloria máxima en los terrenos de juego y que, de forma simultánea o posterior a su retiro, consiguieron el título soberano de **cirujanos dentistas** u **odontólogos**. Lejos de la creencia obsoleta de que el alto rendimiento es incompatible con el rigor de las ciencias de la salud, estas seis leyendas demuestran que la disciplina clínica, la destreza motriz fina y el estudio de la estomatología potencian la longevidad, la mentalidad estratégica y la excelencia deportiva.

Presentamos a los futbolistas profesionales que han portado con el mismo orgullo la camiseta de sus selecciones nacionales y la bata blanca de la odontología.

1. DR. HUGO SÁNCHEZ MÁRQUEZ

- Ciudad de México, 11 de julio de 1958.
- Selección nacional: México
- Copas del mundo: Argentina 1978, México 1986 y Estados Unidos 1994.
- **Hitos deportivos:** pentapichichi en la primera división de España, Bota de Oro europea, se le considera el mejor futbolista mexicano del siglo XX.
- **Perfil clínico y mística:** orgulloso egresado de la Facultad de Odontología de la UNAM. Hugo Sánchez cursó la carrera y obtuvo su título de Cirujano Dentista a finales de los años setenta, a la par que debutaba y se coronaba campeón con el Club Universidad Nacional. El propio delantero ha dejado asentado en sus memorias que la precisión milimétrica, la visión espacial y el control de la motricidad fina que le exigían las clínicas odontológicas en Ciudad Universitaria fueron herramientas cognitivas cruciales para desarrollar su mítica e infalible técnica de remate al primer toque en Europa.

(Fuente: Sánchez H. Goles y raíces: la influencia de la formación clínica universitaria en el desarrollo motor del futbolista de élite. Rev Fac Odontol UNAM. 1999;6(2):45-52.)

2. DR. AFONSO CELSO GARCIA REIS (AFONSINHO)

Maricá, Río de Janeiro; 3 de septiembre de 1947.

Selección nacional: Brasil Selección Juvenil y Preolímpica; órbita de la Selección Absoluta.

Equipo Botafogo, Flamengo, Vasco da Gama y Santos FC.

Hitos deportivos: ídolo y referente del medio campo del Botafogo (donde jugó junto a astros como Jairzinho

y Gérson), Flamengo, Vasco da Gama y Santos FC (donde fue socio de juego de Pelé en 1972). Fue el primer futbolista en la historia de Brasil que logró judicialmente el derecho a la "libertad de pase" (dueño de su propia carta laboral), convirtiéndose en un ícono de la emancipación y los derechos del deportista

Perfil clínico y mística: en el Brasil de los años setenta, dominado por el fútbol hiper-profesionalizado y la disciplina militarizada, Afonso rompió el paradigma sociocultural al ingresar a las aulas de la Facultad de Ciencias Médicas de Río de Janeiro, donde se recibió con éxito como Cirujano Dentista a la par que brillaba en el Maracanã. El talentoso mediocampista dejó asentado en múltiples entrevistas que la ergonomía, la toma de decisiones basada en el diagnóstico inmediato y la absoluta concentración que requería para realizar tratamientos operatorios bajo aislamiento absoluto en la clínica universitaria eran los mismos recursos cognitivos que utilizaba para distribuir el juego y resistir la presión psicológica en las canchas. Tras colgar los botines, ejerció activamente la odontología y la medicina psiquiátrica en los servicios de salud pública brasileños, demostrando que la rebeldía y el jogo bonito adquieren su máxima expresión cuando se sustentan en el humanismo y el rigor científico.

(Fuente: Garcia-Reis AC. A oclusão e o equilíbrio motor: reflexões de um cirurgião-dentista no futebol profissional do Rio de Janeiro. Rev Bras Odontol Saúde. 1982;4(2):78-85.)

3. HEITOR CANALI

- Juiz de Fora, Minas Gerais; 31 de marzo de 1910 - Río de Janeiro, 21 de julio de 1990.
- Selección nacional: Brasil.
- Copa del mundo: Italia 1934.
- **Equipos:** Botafogo (donde es un ídolo histórico y ganó cuatro campeonatos cariocas), Torino (Italia) y Fluminense.
- **Hitos deportivos:** Defensor y mediocampista de hierro en la época romántica del fútbol sudamericano. Fue titular indiscutible con la Selección de Brasil en el Mundial de Italia 1934 y se consagró como uno de los poquísimos futbolistas brasi-

leños de los años treinta que logró dar el salto al exigente fútbol europeo con el Torino, destacando por su imponente físico y su pulcritud para salir jugando desde la zona baja.

- **Perfil clínico y mística:** en el Brasil de los años treinta, una época de transición turbulenta hacia el profesionalismo donde el futbolista promedio carecía de formación académica, Heitor Canalli desafió el molde de su tiempo al alternar los entrenamientos de alta exigencia con las aulas de la Facultad de Odontología. Obtuvo con honores su título de Cirujano Dentista, una profesión que ejerció activamente en su clínica privada de Río de Janeiro tras colgar los botines. Sus contemporáneos destacaban que la sutileza, el control de la motricidad fina y la templanza indispensables para el manejo de los tejidos duros en el gabinete dental eran las mismas virtudes clínicas que Canalli transfería al césped. Esto le permitía ejecutar coberturas defensivas de precisión milimétrica, manteniendo un equilibrio postural y una limpieza reglamentaria impecables que desmontaban la ruda reputación de los zagueros de la época.
(Fuente: Canalli H, Guimarães L. Biomecânica e postura no desporto: a transição cinemática do futebolista de elite à prática da cirurgia dentária no século XX. Rev Hist Odontol Rio de J. 1952;8(3):142-150.)

4 DR. REINER GEYE

- Duisburgo, Alemania; 22 de noviembre de 1949 - Mainz, Alemania; 8 de agosto de 2002.
- **Selección nacional:** Alemania Occidental (RFA).
- **Época de gloria:** Décadas de 1970 y 1980.
- **Equipos:** Fortuna Düsseldorf (donde es una leyenda absoluta) y 1. FC Kaiserslautern.
- **Hitos deportivos:** extremo y mediocampista de un despliegue físico imponente en la época de oro de la Bundesliga. Disputó más de 400 partidos profesionales en la primera división alemana, anotando 113 goles, y defendió la camiseta de la Selección Absoluta de Alemania Occidental en cuatro ocasiones bajo el mando del mítico seleccionador Helmut Schön, compartiendo vestidor con figuras como Franz Beckenbauer y Gerd Müller.
- **Perfil clínico y mística:** en la competitiva y física Bundesliga de los años setenta, Reiner Geye rompió los esquemas del atleta convencional al compaginar las concentraciones de alta exigencia con los rigurosos estudios de medicina dental. Obtuvo con éxito su título de Cirujano Dentista (Zahnarzt) y, tras retirarse del deporte, ejerció la práctica clínica privada durante décadas. En el gremio quedó asentado que el orden metodológico alemán, la precisión

manual en el manejo de instrumental rotatorio y la resistencia al estrés bajo condiciones críticas de urgencia algica fueron herramientas cognitivas transferidas de forma bidireccional. Esta mentalidad clínica le permitía ejecutar desbordes y pases al primer toque con una precisión milimétrica, manteniendo un control postural idóneo frente a las defensas más rudas de Europa.

(Fuente: Geye R, Schüller H. Estomatología y rendimiento motriz: el impacto de la propiocepción oclusal en la longevidad del futbolista profesional en la Bundesliga. Z Exp Zahnheilkd. 1985;19(2):94-102.)

5 DR. HEIMIR HALLGRÍMSSON

- Islas Vestman, Islandia, 10 de junio de 1967.
- **Equipo:** el ÍBV de la liga islandesa.
- **Como entrenador Islandia** (como entrenador)
- Brasil 2014, Rusia 2018.
- **Copas del mundo:** como entrenador, Rusia 2018 con Islandia. Mundial 2026 con la selección de República de Irlanda.
- **Hitos deportivos:** fue el director técnico que obró el "milagro islandés", al llevar a su selección a los cuartos de final de la Eurocopa 2016 y al Mundial de Rusia 2018.
- **Perfil clínico y mística:** orgulloso egresado de la Facultad de Odontología de la Universidad de Islandia. Heimir Hallgrímsson cursó la carrera y obtuvo su título de Cirujano Dentista a mediados de los años noventa, a la par que consolidaba su carrera como futbolista profesional en la exigente liga de su país. El propio estratega ha dejado asentado en sus memorias que el pensamiento metodológico, el diagnóstico diferencial bajo presión y la capacidad para diseñar planes de tratamiento personalizados en el gabinete dental fueron herramientas cognitivas cruciales para desarrollar su mítica arquitectura táctica y el control neuroemocional que llevaron a Islandia y Jamaica a la élite del fútbol mundial.
(Fuente: Hallgrímsson H. Del gabinete a la pizarra mundialista: la metodología clínica aplicada al desarrollo táctico y la resiliencia en el deporte de alta competencia. J Oral Maxillofac Res Sports. 2019;11(3):112-119.)

6. DR. ÉDOUARD STAKO

- Escaudain, Francia 11 de enero de 1934, Valenciennes, Francia, 21 de octubre de 2008.
- **Selección nacional:** Francia
- **Copa del mundo:** Suecia 1958.

Hitos deportivos: mediocampista de gran despliegue que formó parte de la legendaria selección francesa de Just Fontaine y Raymond Kopa que conquistó el tercer puesto en el Mundial del 58.

Perfil clínico y mística: mientras defendía los colores del Valenciennes en la liga francesa, utilizaba sus horas libres para asistir a las aulas y anfiteatros de la

Facultad de Odontología de Lille. Al concluir su trayectoria deportiva, cambió definitivamente los estadios por el consultorio clínico, ejerció la odontología general y preventiva en el norte de Francia durante más de tres décadas, y consolidó el respeto de su comunidad.

(Fuente: Stako É, Marceau R. La transición del atleta al clínico: la influencia de la destreza manual y la propiocepción en el futbolista profesional de la liga francesa. Arch Hist Med Odontol Paris. 1978;22(4):189-196.)

Listos para gritar ¡goool!

Al recorrer las páginas de esta sección especial, queda en evidencia que la Odontología Deportiva ha derribado sus antiguas fronteras. Lo que comenzó como la atención aislada de una urgencia en la cancha, hoy se erige, gracias al rigor de la evidencia científica, como un pilar fundamental de la medicina de alta competencia. La ciencia nos demuestra, con datos incontrovertibles, que el cuerpo humano es una sinfonía perfecta donde la boca dicta, muchas veces, el compás del resto del organismo.

Sin embargo, el fútbol y la medicina no solo se nutren de axiomas, radiografías y artículos indizados. También se construyen a través de la memoria colectiva, la mística y esas entrañables historias que rayan en lo pintoresco. Descubrir el “cuadro de honor” de aquellos gigantes que supieron gambetear la presión de una Copa del Mundo sin soltar los libros de la facultad -convirtiéndose en cirujanos dentistas de bata blanca y botines embarrados- devuelve la visión más noble y romántica del deporte, esta figuras nos recuerdan que la excelencia académica y la pasión por el balón no son caminos divergentes, sino facetas de una misma disciplina, de un mismo compromiso con la superación humana.

Por encima de las exigencias tácticas, los contratos millonarios y los protocolos clínicos de vanguardia,

no debemos olvidar jamás el verdadero origen de este fenómeno: el juego por el puro placer de jugar. El deporte es, ante todo, un espacio de salud, pero también de comunión social y emocional. Es la excusa perfecta para encender el televisor o asistir al estadio; es el pretexto idóneo para abrazar a los amigos, reunir a la familia alrededor de una mesa, gritar un gol con el alma y ver nacer a esos ídolos que inspirarán los sueños de los niños en cada rincón del país.

Los invitamos, pues, a disfrutar plenamente de este magno evento que nos une a todos. Celebremos la alta competencia, pero más aún la salud, el compañerismo, el amor a nuestra camiseta y la alegría de compartir la vida con quienes más amamos. Porque al final, ya sea en la cancha, en el consultorio o en la calidez del hogar, cuidar de nuestra salud y de los nuestros es la victoria más grande a la que podemos aspirar.

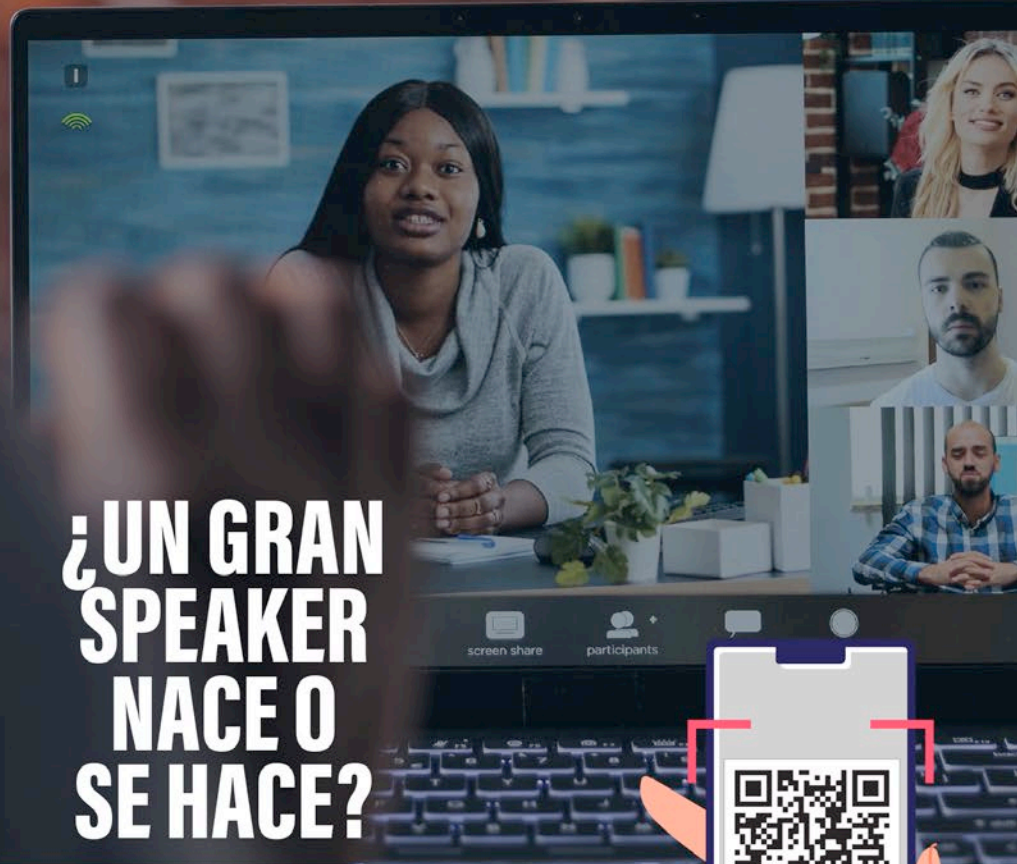¡Que comience el juego y que sonría la vida!

Malinalli Galván Rodríguez

Director editorial
Odontología Actual



**¡APRENDE A PRESENTAR
DE MANERA IMPACTANTE
EN EVENTOS VIRTUALES!**



**¿UN GRAN
SPEAKER
NACE O
SE HACE?**



Forma parte de esta nueva generación 2.0 de SPEAKERS

Morsicatio buccarum

Agustín Tiol Carrillo

Especialista en Estomatología Pediátrica y profesor de tiempo completo, UAM, Xochimilco

Marimar Moreno Álvarez

Cirujana dentista egresada de la UAM, Xochimilco

Diana Paulina Cruz Zavala

Especialista en Endodoncia y profesora de tiempo completo, UAM, Xochimilco

Resumen

Introducción: el *morsicatio buccarum* es un hábito autolesivo crónico en el que el paciente se muerde repetitiva e inconscientemente la mucosa bucal, mediante la generación de placas blanquecinas e indoloras en las zonas traumatizadas. Por su apariencia clínica es una condición que puede confundirse con otras patologías de origen inmunitario o displásico como el liquen plano y la leucoplasia, por lo que su diagnóstico correcto es importante. **Objetivo:** analizar y describir las características clínicas e histológicas presentes en el *morsicatio buccarum* mediante una revisión de la literatura actual y mostrar evidencia clínica y citológica de esta condición para su mejor entendimiento. **Material y métodos:** investigación bibliográfica. **Resultados:** el *morsicatio buccarum* es una lesión de la mucosa bucal debido el hábito repetitivo de friccionar o morderse la mucosa, generalmente se identifica de forma accidental, ya que no genera molestia ni dolor en el paciente. No requiere un tratamiento específico, más que la concientización del hábito autolesivo acompañado de terapia psicológica y cognitivo-conductual. **Conclusiones:** las lesiones blancas en la mucosa oral son frecuentes y pueden ser de origen traumático, infeccioso o hasta displásico, por lo que su diagnóstico correcto es importante. En la mayoría de los casos el diagnóstico de esta condición es clínico, sin embargo, ante la duda de otras patologías el diagnóstico morfológico como la biopsia o la citología es necesario.

Palabras claves: Queratosis friccional, Morsicatio buccarum, Lesiones reactivas, Mancha blanca.

Abstract

Introduction: *morsicatio buccarum* is a chronic self-injurious habit in which the patient repeatedly and unconsciously bites their oral mucosa, resulting in painless, whitish plaques in the traumatized areas. Due to its clinical appearance, it can be confused with other pathologies of immune or dysplastic origin, such as lichen planus and leukoplakia, making accurate diagnosis important. **Objective:** to analyze and describe the clinical and histological characteristics of *morsicatio buccarum* through a review of current literature and to present clinical and cytological evidence of this condition for a better understanding. **Materials and methods:** bibliographic research. **Results:** *morsicatio buccarum* is a lesion of the oral mucosa caused by the repetitive habit of rubbing or biting the mucosa. It is generally identified accidentally, as it does not cause discomfort or pain in the patient. It does not require specific treatment other than raising awareness of the self-injurious habit, accompanied by psychological and cognitive-behavioral therapy. **Conclusions:** white lesions on the oral mucosa are common and can be of traumatic, infectious, or even dysplastic origin, making accurate diagnosis important. In most cases, the diagnosis of this condition is clinical; however, when other pathologies are suspected, morphological diagnosis, such as biopsy or cytology, is necessary.

Keywords: Frictional keratosis, Morsicatio buccarum, Reactive Lesions, White spot.

Introducción

Los hábitos orales son frecuentes en cualquier época de la vida; entre los más comunes se encuentran la succión labial y digital, la onicofagia, la interposición lingual y la respiración oral.^{1,2} Sin embargo, un hábito bastante común pero poco mencionado es la mordedura recurrente de la mucosa bucal, conocida como *morsicatio buccarum*.

Dentro de las características más importantes de los hábitos orales es su periodicidad a lo largo del tiempo, puede generar efectos negativos en el paciente que lo presenta como maloclusiones, modificación del patrón de crecimiento o lesiones en la mucosa bucal.

MORSICATIO BUCCARUM

Consiste en la acción repetitiva de morderse la mucosa labial o bucal por un largo período de tiempo, que provoca lesiones características que se observan como placas blanquecinas de variables

dimensiones, irregulares y asintomáticas en zonas de fácil acceso al plano oclusal, predominantemente en la mucosa labial inferior.^{2,3}

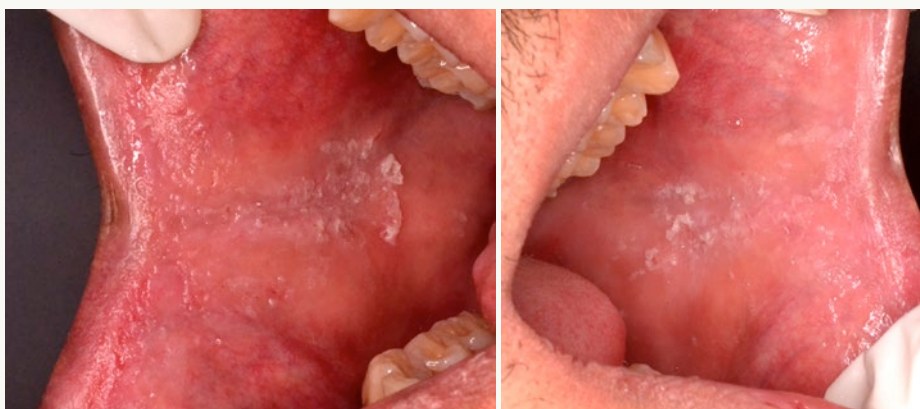
A pesar de que esta afección tiene un origen traumático, es completamente indoloro para el paciente, ya que se trata de un hábito de intensidad leve con alta frecuencia y duración.

Objetivo

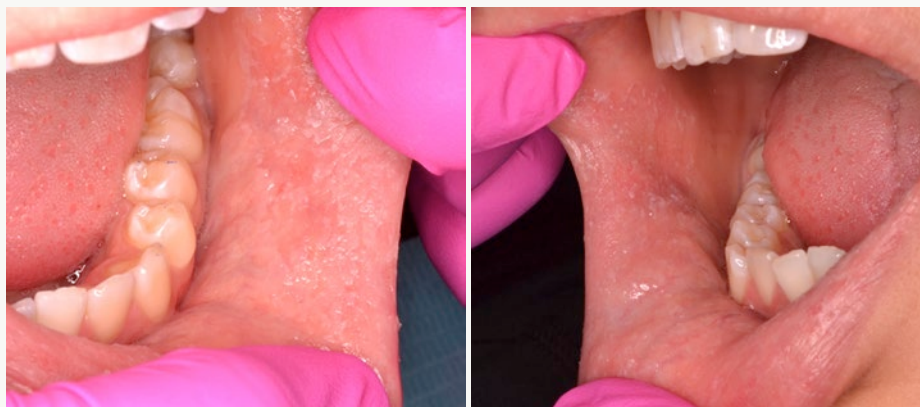El propósito de este trabajo es analizar y describir las características clínicas e histológicas presentes en el *morsicatio buccarum* mediante una revisión de la literatura actual y mostrar evidencia clínica y citológica, así como en el tratamiento, de esta condición para su mejor entendimiento y manejo.

Morsicatio buccarum

Es en realidad una queratosis friccional crónica causada por el roce entre los dientes y la mucosa bucal -predominantemente en la mucosa de revestimiento- que, a su vez, recibe su nombre de acuerdo a la zona lesionada: *morsicatio buccarum*, si la mucosa macerada es la mucosa yugal; *morsicatio linguarum*, para la mucosa lingual y *morsicatio labiorum*, para la mucosa labial.⁴ (Figs. 1-2)



Figs. 1. Apariencia clínica de lesiones en mucosa yugal (*morsicatio buccarum*)



Figs 2. Apariencia clínica de lesiones en mucosa labial inferior (*morsicatio labiorum*).

Este hábito parafuncional se encuentra dentro de los traumas autoinducidos, aunque en realidad el paciente que lo presenta no es consciente del daño que se provoca tras el hábito repetitivo de friccionar o morderse la mucosa bucal. Por otro lado, se trata de una condición que frecuentemente presentan los pacientes con nerviosismo o ansiedad, aunque también puede observarse en pacientes con neuropatías sensoriales, autismo, síndrome de Tourette, entre otros.^{6,7}

PLACA

Es la lesión elemental que con más frecuencia se produce en el hábito parafuncional mencionado. Este tipo de queratosis friccional se ocasiona por el roce leve y crónico del epitelio oral con una superficie lacerante que, en este caso, son las cúspides vestibulares o linguales de los molares y los bordes incisales de los dientes anteriores. Dicho roce constante provoca

un engrosamiento del epitelio oral a expensas del aumento de queratina en la zona, lo que genera como consecuencia placas blanquecinas con dimensiones y morfologías heterogéneas que no desprenden al

raspado, y que si bien tienen características clínicas muy particulares, es importante descartar otras condiciones inmunológicas o displásicas semejantes como el liquen plano oral o las leucoplasias.⁵

DIAGNÓSTICO DIFERENCIAL

Como ya se mencionó, es importante por la similitud que otras condiciones tienen. En casos de *morsicatio linguarum*, comúnmente se desarrollan lesiones blanquecinas en los bordes laterales de la lengua, que pueden semejar condiciones como la leucoplasia vellosa⁸ y leucoplasia por displasia epitelial, que requieren especial atención en caso de confirmarse, por lo que el diagnóstico citológico e histopatológico es importante.

Una minuciosa exploración clínica que permita evaluar las lesiones blanquecinas y su relación con las superficies oclusales e incisales para descartar o confirmar la relación causa efecto,^{9,10} por lo que en la mayoría de los casos, el diagnóstico es puramente clínico. Solo en casos donde exista duda de la naturaleza real de la lesión se puede hacer uso de técnicas de diagnóstico morfológico como la biopsia, o bien la citología exfoliativa como una opción más conservadora.¹¹ (Figs. 3)

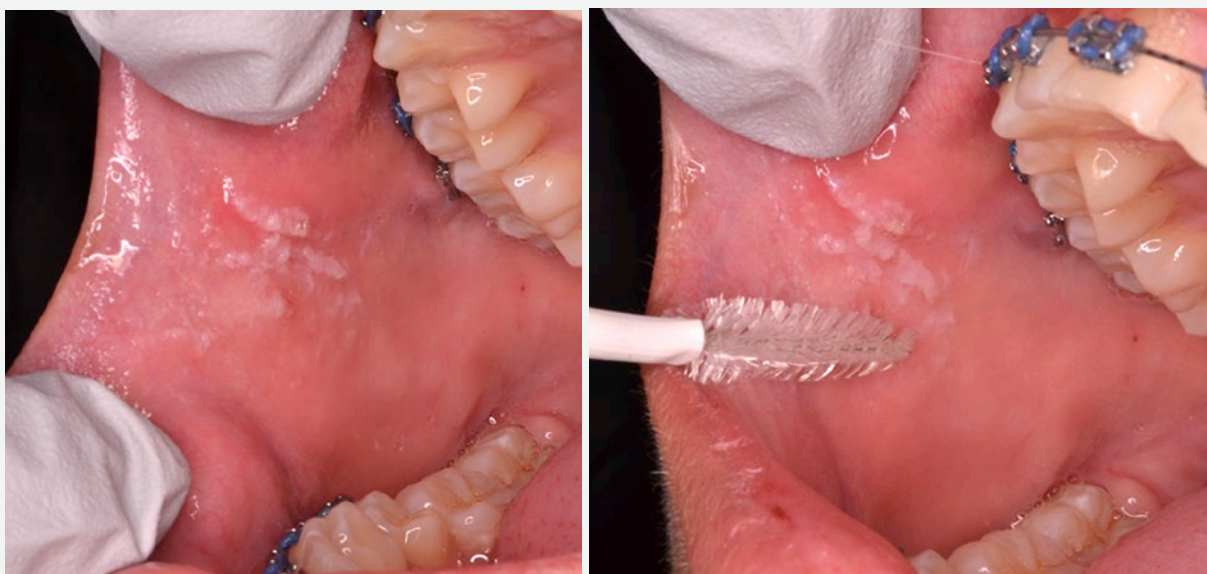


Fig. 3. Citología exfoliativa.

ANÁLISIS HISTOPATOLÓGICO

Histopatológicamente es posible observar cambios hiperqueratósicos del epitelio con células inflamatorias crónicas en el tejido conectivo subyacente.⁴

Se anexa imagen obtenida a partir de una citología de la mucosa yugal del lado derecho de una paciente con *morsicatio buccarum*, en la cual se observa inflamación aguda y crónica, un fondo proteináceo y hemorrágico, macrófagos espumosos, linfocitos y escasas células epiteliales con cambios reactivos acentuados. (Fig. 4)

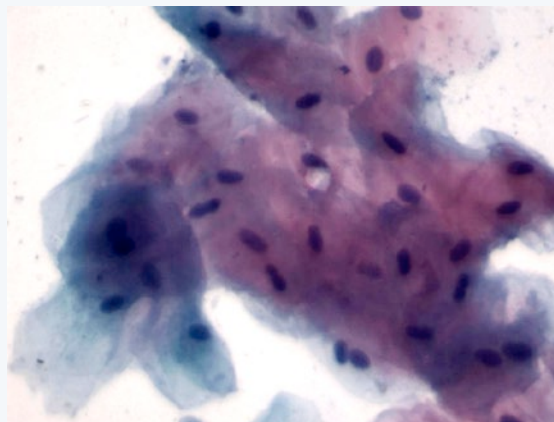


Fig. 4. Imagen citológica tomada a partir de una lesión friccional por *morsicatio buccarum*, que sugiere inflamación aguda y crónica con cambios epiteliales reactivos acentuados.

HALLAZGO

El *morsicatio buccarum* generalmente se identifica de forma accidental, ya que no genera molestia ni dolor en el paciente. Al ser una entidad asintomática no requiere un tratamiento específico, más que la concientización del hábito autolesivo acompañado de terapia psicológica y cognitivoconductual.^{5,12}

Conclusión

Las lesiones blancas en la mucosa oral son frecuentes y pueden ser de origen traumático, infeccioso o hasta

displásico, por lo que su diagnóstico correcto es importante. Las placas blanquecinas ocasionadas por el *morsicatio buccarum* suelen localizarse en la mucosa móvil y de fácil acceso a las cúspides y bordes incisales y esta relación causa efecto es fácilmente detectable mediante una exploración clínica bien elaborada.

En la mayoría de los casos el diagnóstico de esta condición es clínico, sin embargo, ante la duda de otras patologías el diagnóstico morfológico como la biopsia o la citología es necesario.

Referencias bibliográficas

1. Santos BM et al. Oral habits in childhood and occlusal pathologies: A cohort study. *Clin Pract.* 2025;4:718-28.
2. Parra ISS, Zambrano MAG. Hábitos deformantes orales en preescolares y escolares: Revisión sistemática. *Int J Odontostomatol.* 2018;12(2):188-93.
3. Sook-Bin W, Lin D. Morsicatio mucosae Oris – A chronic oral frictional keratosis, not a leukoplakia. *J Oral Maxillofac Surg.* 2009;67:140-6.
4. Castillo RFY. Morsicatum buccarum. Reporte de un caso clínico en un paciente odontopediátrico. *Rev Mex Odontol Clín.* 2008;2(9):5-8.
5. Chang M et al. Tratamiento del *morsicatio buccarum* con dispositivo bucal: Informe de un caso. *J Oral Med Pain* 2021;46:84-7.
6. Pérez S, López AF, Carreras C, Díaz M. Lesiones traumáticas en la mucosa oral de los adultos mayores. *Av Odontostomatol.* 2015;31(3):129-34.
7. Regezi J. *Oral pathology: Clinical pathologic correlations.* St Louis Missouri: Elsevier; 2017. Pp. 82-3.
8. Tomás J et al. Morsicatio linguarum versus oral hairy leukoplakia. *Dermatol.* 2000;201(3):281-2.
9. Santoro V et al. Morsicatio buccarum, linguarum, labiorum and mucosae oris: a challenge for dentistry. *Ann Stomatol.* 2015;1(2):1-71.
10. Pérez AD. Morsicatio buccarum et labiorum. *Arch Inv Mat Inf.* 2016;8(2):65-7.
11. Müller S. Frictional keratosis, contact keratosis and smokeless tobacco keratosis: features of reactive white lesions of the oral mucosa. *Head Neck Pathol.* 2019;13(1):16-24.
12. Valdéz I, Velasco V, Berini AL, Gay EC. Patomimia *morsicatio buccarum* et labiorum. A propósito de 2 casos. *Rev Euro Odontostomatol.* 2010;22(1):2-7.

PHILIPS

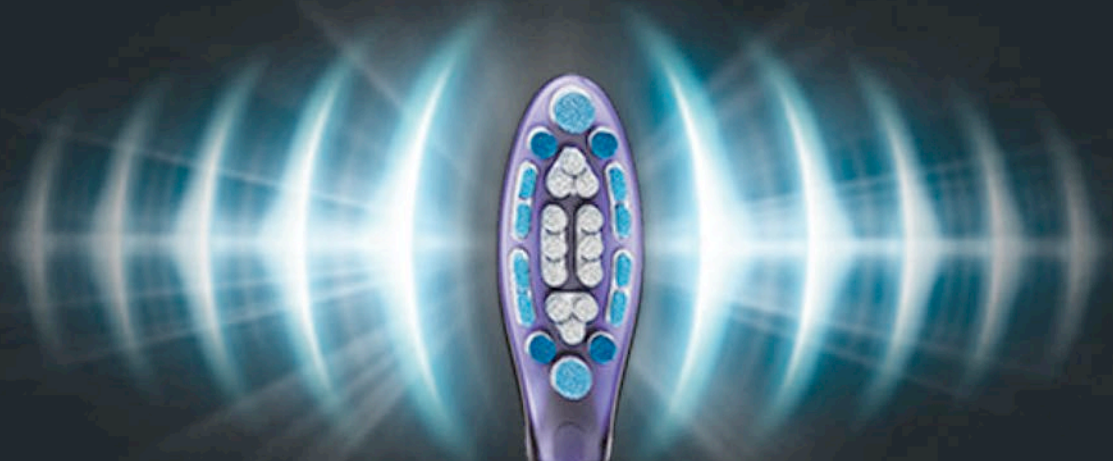Colgate[®]

*Remueve hasta
900% más placa
en áreas difíciles de alcanzar**

*Encías hasta 7X
más saludables**

¡Descúbrelo ya!

**vs un cepillo manual*



PHILIPS | Colgate

PHILIPS
Colgate



Comparación de dos marcas de gluconato de clorhexidina al 2 % para la desinfección de las preparaciones cavitarias dentales

Comparison of two brands of 2 % chlorhexidine gluconate for disinfection of dental cavity preparations

Carla Verónica Herrejón Loza

Residente de 2º año de Rehabilitación Oral del centro Educativo Multidisciplinario en Rehabilitación Oral, Tarímbaro, Michoacán

Juan Manuel Barajas Magallón

Químico Farmacobiólogo, responsable sanitario de los Laboratorios de Diagnóstico Profesional en Microbiología DIPROMI

Benjamín Alberto Lázaro Castillo

Ortodoncista con maestría en Ciencias Odontológicas, profesor e investigador del Centro Educativo Multidisciplinario en Rehabilitación Oral, Tarímbaro, Michoacán

Resumen

Introducción: la clorhexidina tiene actividad antibacteriana. Las principales bacterias involucradas en el desarrollo de la caries dental son el *Streptococcus mutans* y *Lactobacillus*. El uso de agentes de limpieza previos a la restauración es un método para disminuir la sensibilidad postoperatoria, eliminar bacterias y sus toxinas. **Objetivo:** comparar la eficacia antiséptica mediante cultivos bacteriológicos de dos marcas de gluconato de clorhexidina al 2 % en tejido dentinario contaminado por la bacteria *Streptococcus mutans* sobre preparaciones cavitarias dentales. **Material y métodos:** estudio transversal, clínico, experimental y comparativo en pacientes en los que se recolectaron seis muestras de molares permanentes que tuvieran caries oclusal primaria y requerían preparaciones clase I de Black. Se tomó una muestra previa y una posterior al tratamiento antiséptico con clorhexidina al 2 %. Se evaluaron las marcas, Consepsis Ultradent, Cavity Cleanser Bisco y el lavado solo con agua bidestilada estéril. Cada muestra se almacenó y se envió a un laboratorio microbiológico para la elaboración de dos tipos de cultivos bacteriológicos para observación microscópica. **Resultados:** la marca de clorhexidina al 2 % Cavity Cleanser Bisco arrojó una mejor eliminación de microorganismos a comparación de la otra marca. En la muestra donde no se aplicó ningún antiséptico, no hubo cambio bacteriano previo o posterior a su lavado con solución bidestilada estéril. **Conclusión:** es importante el empleo de un antiséptico para la eliminación de microorganismos en una cavidad dental, la marca de clorhexidina al 2 % Cavity Cleanser Bisco proporcionó mejores resultados a comparación de Consepsis Ultradent.

Palabras clave: Clorhexidina, *Streptococcus mutans*, Desinfección, Cavidad dental, Bacteria.

Abstract

Introduction: chlorhexidine has antibacterial activity. The main bacteria involved in the development of dental caries are *Streptococcus mutans* and *Lactobacillus*. The use of cleaning agents prior to restoration is a method to decrease postoperative sensitivity, eliminate bacterium and their toxins. **Objective:** to compare the antiseptic efficacy by bacteriological cultures of two brands of 2 % chlorhexidine gluconate in dentin tissue contaminated by the bacterium *Streptococcus mutans* on dental cavity preparations. **Material and methods:** a cross-sectional, clinical, experimental and comparative study was carried out in patients in which 6 samples of permanent molars were collected that had primary occlusal caries and required Black's class I preparations. A sample was taken before and after the antiseptic treatment with 2 % chlorhexidine, evaluating the brands, Consepsis Ultradent, Cavity Cleanser Bisco and washing only with sterile double-distilled water, each sample was stored and sent to a microbiological laboratory for the elaboration of two types of bacteriological cultures for microscopic observation. **Results:** the 2 % chlorhexidine Cavity Cleanser Bisco brand showed better elimination of microorganisms compared to the other brand. In the sample where no antiseptic was applied, there was no bacterial change before or after rinsing with sterile double-distilled solution. **Conclusion:** the use of an antiseptic is important for the elimination of microorganisms in a dental cavity. The 2 % chlorhexidine Cavity Cleanser Bisco brand provided better results compared to Consepsis Ultradent.

Keywords: Chlorhexidine, *Streptococcus mutans*, Disinfection, Dental cavity, Bacteria.

Introducción

Reportes de ensayos clínicos han demostrado que el uso de clorhexidina disminuye los recuentos bacterianos de *Streptococcus mutans*, principal microorganismo iniciador de la caries, debido a que es particularmente susceptible a este por su acción antibacteriana. El mecanismo de acción bajo el cual interactúa este agente con la bacteria es que a bajas concentraciones como bacteriostático, provoca una alteración en las funciones celulares bacterianas, enzimas y receptores celulares; a concentraciones altas como bactericida, provoca precipitación citoplasmática o coagulación.¹

EL GLUCONATO DE CLORHEXIDINA

Es una sal de clorhexidina y ácido glucónico. Tiene actividad antibacteriana de amplio espectro a bacterias Gram + y Gram -, hongos, dermatofitos y algunos virus.²

Por varias décadas se ha evaluado el uso de agentes de limpieza previos a la restauración, su aplicación después de la preparación cavitaria se considera un método para disminuir la incidencia de sensibilidad posoperatoria, eliminar bacterias viables y sus toxinas.³

La clorhexidina, a bajas concentraciones, tiene efectos bacteriostáticos, se une a la membrana celular de las bacterias y produce un aumento de la permeabilidad, que se libera gradualmente de 8 a 12 horas de forma activa y después de 24 horas, lo que evita la colonización bacteriana.⁴

Su incorporación en los protocolos de adhesión convencionales prolonga la degradación de las fibras colágenas de la capa híbrida, pues aumenta la posibilidad de que una restauración tenga mejor fijación sobre la dentina.⁵

LA DESINFECCIÓN CLÍNICA

La boca es un medio apto de proliferación bacteriana, cualquier tipo de restauración necesita de una desinfección, en tiempo y concentración adecuados, previa a la restauración.⁶ Se ha demostrado la superioridad inhibitoria del gluconato de clorhexidina frente la bacteria *Streptococcus mutans* en caries dentales a comparación de otros antisépticos.⁷

La mayoría de las caries que se quedan en la cavidad no son visibles y existe el riesgo de que queden microorganismos viables atrapados debajo de la restauración, por lo que es de gran ayuda el uso de métodos para la detección de caries. Entre ellos, los métodos químicos, base de colorantes, se consideran como auxiliares más objetivos a comparación de los procedimientos físicos que solo se apoyan en la observación del cambio de coloración marrón y la dureza del tejido dentinario contaminado.

Los productos que se encuentran en el mercado como detectores de caries químicos permiten eliminar selectivamente el tejido cariado y mantienen la dentina sana; contienen en su composición colorantes, principalmente el ácido rojo 52 al 1 % o el azul brillante FCF al 1 %, y le incorporan polipropilenglicol como vehículo. Los fabricantes recomiendan que su aplicación sea durante tres segundos y el posterior lavado de la cavidad con abundante agua.⁸

Objetivo

El presente estudio compara la eficacia antiséptica mediante cultivos bacteriológicos de dos marcas de gluconato de clorhexidina al 2 % en tejido dentinario contaminado por la bacteria *Streptococcus mutans* sobre preparaciones cavitarias dentales.

Material y métodos

DISEÑO DEL ESTUDIO

Se realizó un estudio experimental, comparativo, transversal y clínico en pacientes de 20 a 30 años de edad, que acudieron a una clínica dental privada en busca de un tratamiento de operatoria dental.

MUESTRA DE ESTUDIO

Se constituyó por tres molares permanentes.

CRITERIOS DE INCLUSIÓN

Pacientes mayores de 18 años, sin importar el sexo, que contaran con molares permanentes superiores e inferiores con caries oclusal primaria; es decir, que no tuvieran ninguna restauración previamente realizada. Los participantes dieron su consentimiento informado para dicha investigación.

CRITERIOS DE EXCLUSIÓN

Órganos dentarios con alguna patología pulpar y fracturas dentales que comprometan su integridad.

PROCEDIMIENTO

Los molares se sometieron a preparaciones cavitarias clase I de Black, para tomar una muestra previa y una posterior al tratamiento antiséptico con gluconato de clorhexidina al 2 %.

GRUPOS DE TRABAJO

Se consiguió un total de seis muestras, que se dividieron y clasificaron en tres grupos.

- **Grupo A:** se le aplicó Consepsis Ultradent Products Inc.
- **Grupo B:** se le aplicó Cavity Cleanser Bisco Inc.

- **Grupo C:** fue la muestra control. Únicamente se lavó la cavidad con agua bidestilada estéril.

PROCEDIMIENTO

Se realizó la historia clínica y se llevó a cabo el tratamiento de operatoria dental.

Para comenzar, se anestesió a cada paciente y se aisló la muela a trabajar de forma individual mediante la técnica de aislamiento absoluto con dique de hule, grapas y arco de Young.

Se abrió la cavidad con la pieza de mano de alta velocidad (Nsk Panamax), bajo irrigación de agua, y con una fresa de bola de diamante, código azul, del número 012 de la marca MDT. Una vez removida la lesión cariosa se verificó su ausencia visualmente con la ayuda de un explorador.

Posteriormente, se tomó la primera muestra microbiológica, correspondiente a la preaplicación del antiséptico. Se depositó 10 μ L de agua bidestilada,

mediante una micropipeta clínica, en la cavidad. En ella se introdujeron una punta de papel calibre 35 (Hygienic) y un hisopo de algodón para la recolección de muestras microbiológicas, de igual manera todo el material estéril; ambos se arrastraron por el piso y las paredes de la cavidad. Posteriormente, se depositaron en tubos de ensayo que contenían caldo de tioglicolato con carne cocida de carnero y sello de aceite mineral como medio de enriquecimiento.

Una vez tomada la primera muestra, se depositaron 10 μ L con una micropipeta clínica del antiséptico a evaluar, es decir, Consepsis (Ultradent), Cavity Cleanser (Bisco) o el agua bidestilada estéril, según fuera el caso, y se dejó actuar durante 1 minuto.

Posteriormente, se hizo la segunda toma microbiológica correspondiente a la posaplicación antiséptica para lo que se volvieron a depositar 10 μ L de agua bidestilada mediante el arrastre de la punta de papel y un hisopo de algodón por la cavidad para llevar a la muestra al medio de enriquecimiento. (Figs. 1 A-C)

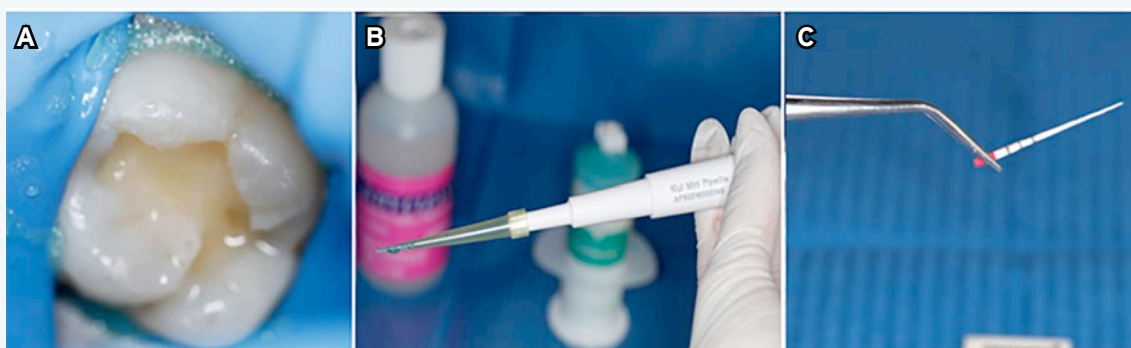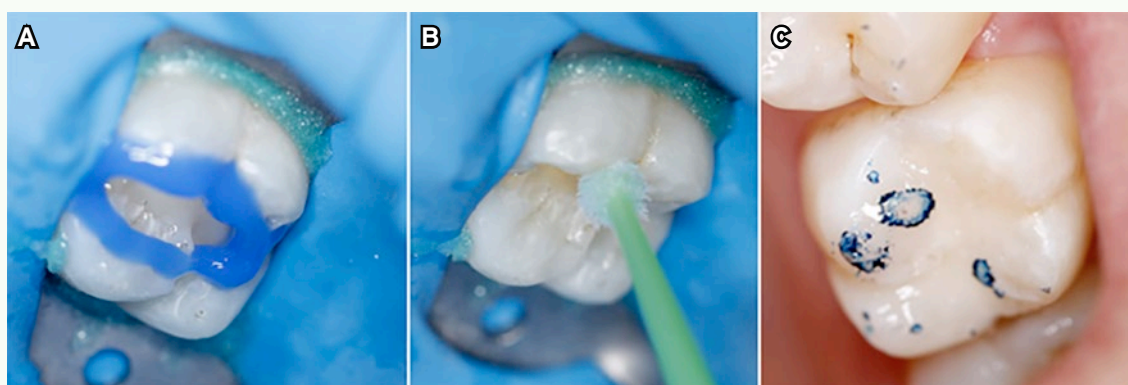


Fig. 1. Protocolo implementado para la recolección de muestras. A) Preparación clase I de Black; B) Aplicación del antiséptico a evaluar con micropipeta clínica; C) Toma de muestra de la cavidad con punta de papel estéril.

Las tomas de las seis muestras se recolectaron en un período de 48 horas y no se requirió de ninguna condición especial de temperatura para su almacenamiento.

Finalmente, se concluyó el tratamiento operatorio con la colocación del material restaurador de resina compuesta con la técnica directa y el protocolo

adhesivo de grabado selectivo con ácido fosfórico al 35 %, que es: aplicación del adhesivo, colocación de las resinas en capas y fotocurado de 15 segundos entre cada una de estas, revisión de la oclusión con papel de articular de 10 micras y pulido final de la restauración con pieza de baja velocidad y puntas de goma (Jiffy Polish, Ultradent) para resina. (Figs. 2 A-C)



Figs. 2. Protocolo adhesivo para la colocación de resina compuesta. A) Grabado selectivo con ácido fosfórico al 35 %; B) Aplicación de adhesivo; C) Colocación de la resina y verificación de la oclusión con papel de articular.

Una vez completada la recolección de todas las muestras, ese mismo día fueron trasladadas a el laboratorio de diagnóstico profesional en microbiología DIPROMI. Esto inició la segunda fase del estudio, con la clasificación y etiquetación de las muestras contenidas en

los tubos de ensayo con el medio de enriquecimiento para después someterlas a un proceso de incubación a 37 °C, por 18 horas, en una incubadora bacteriológica (Felissa).


SIEMBRA DE LOS GRUPOS DE ESTUDIO

Se inocularon los medios de cultivos en cajas de Petri. Dicho procedimiento se llevó a cabo con dos tipos diferentes de medios de cultivo:

El primero fue un cultivo habitual, conformado por gelosa sangre de carnero al 5 %, agar (Mac Conkey) y agar (Sabouraud). Una vez realizada la siembra

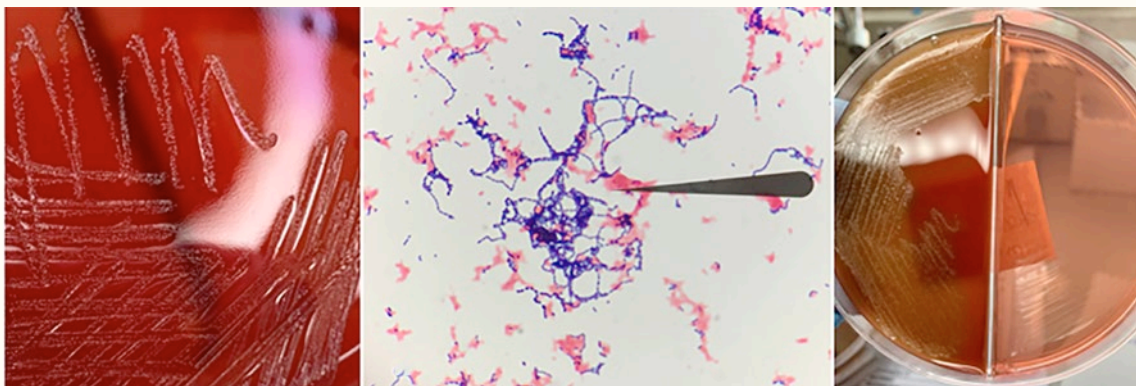
bacteriana, se incubaron en un ambiente anaeróbico facultativo mediante una jarra con vela, al 5 % de CO₂.

El segundo cultivo fue de anaerobios, integrado por gelosa sangre (Hemina Menadiona), que se incubó en un ambiente anaeróbico estricto mediante el sistema Gas Pack y la incorporación de una tableta de borohidruro de sodio, así como su respectivo indicador, que permanecieron a 37 °C por 4 días. (Figs. 3 A-C)



Figs. 3. Proceso de elaboración de medios de cultivos aerobios y anaerobios. A) Medio de enriquecimiento; B) Jarra con vela al 5 % de CO₂; C) Sistema Gas Pack.

Finalmente, se descargó en la laminilla una muestra de cada cultivo para su análisis microscópico mediante la técnica de estudio de recuento y promedio de 10 campos por examen microscópico en campo claro, con objetivo de 100 X y tinción de Gram. (Figs. 4 A-C)



Figs. 4. Análisis de los medios de cultivos obtenidos. A) *Streptococcus mutans* en agar; B) Examen microscópico *Streptococcus mutans* objetivo 100X; C) Cultivo habitual.

Resultados

Se atendieron un total de tres pacientes en una clínica dental de atención privada, de quienes se obtuvieron 6 muestras: 3 previas a la aplicación del antiséptico y 3 posteriores a su aplicación.

Se dividieron en tres grupos:

- Grupo A: Consepsis (n=2)
- Grupo B: Cavity Cleanser(n=2)
- Grupo C: control (n=2).

El protocolo para la toma de muestra en cavidad y cultivo de las muestras de laboratorio permitió recobrar bacterias en la mayoría de los casos estudiados, ya que solo una de las muestras pretratamiento fue negativa; todas las demás fueron positivas. (Tabla 1)

Tabla 1. Esquema comparativo

Producto	Microorganismos identificados	Cultivo habitual		Microorganismos identificados	Cultivo para anaerobios	
		Preaplicación	Posaplicación		Preaplicación	Posaplicación
Grupo A Consepsis	<i>Streptococcus grupo viridans (mutans)</i>	✓	✓ Escaso	<i>Streptococcus grupo viridans (mutans)</i>	✗	✗
	<i>Staphylococcus spp.</i>	✓	✓ Escaso	<i>Lactobacillus spp.</i>	✓	✗
Grupo B Cavity Cleanser	<i>Streptococcus grupo viridans (mutans)</i>	✓	✓	<i>Streptococcus grupo viridans (mutans)</i>	✓	✗
	<i>Pseudomonas fluorescens</i>	✓	✗	<i>Veillonella spp.</i>	✓	✓ Escaso
Grupo c Agua Bidestilada Esteril	<i>Streptococcus grupo viridans (mutans)</i>	✓	✓	<i>Streptococcus grupo viridans (mutans)</i>	✓	✓

Nota: El símbolo (✓) representa un resultado positivo y (✗) un resultado negativo en el crecimiento bacteriano, respetando la estructura y los datos de la imagen original.

Comparativa de los grupos bacterianos identificados en cultivo habitual y cultivo para anaerobios previo y posterior a la aplicación de los antisépticos evaluados.

- **Grupo A:** en cultivo habitual hubo una disminución de microorganismos posterior a la aplicación de Consepsis.
- **Grupo B:** la presencia de la bacteria *Streptococcus mutans* fue escasa en el cultivo habitual y en el cultivo para anaerobios fue negativo, posterior a la aplicación Cavity Cleanser. A su vez se encontró la bacteria *Veillonera spp* en este medio, pero también fue negativo, posterior a la aplicación del antiséptico.
- **Grupo C:** la especie bacteriana identificada fue únicamente el *Streptococcus mutans*. Tanto en cultivo habitual como en el de microorganismos anaerobios, las muestras fueron positivas previo y posterior al lavado con agua bidestilada estéril. A diferencia de las otras soluciones, el lavado con esta no fue suficiente ni para la eliminación ni para la reducción de microorganismos.

Discusión

Sancakli y cols. hablaron de la importancia de limpiar los residuos cariogénicos de la superficie dentinaria en las cavidades dentales para evitar la formación de caries secundaria. De la misma manera, en el presente estudio se evidenció mediante el grupo control los efectos negativos de no utilizar un agente desinfectante, lo cual demuestra que sin agente antiséptico el grupo bacteriano *Streptococcus mutans* seguirá

presente, incluso después de la eliminación mecánica de la caries.⁸

Borges y cols. evaluaron el efecto a corto plazo de un agente de desinfección cavitario a base de clorhexidina al 2 %, el cual resultó ser eficiente para reducir los microorganismos presentes en la dentina contaminada, aunque no desencadenó la eliminación completa bacteriana, concluyeron que es un agente adecuado para la desinfección de las preparaciones cavitarias dentales.⁹ Dato puesto a prueba en este estudio donde los resultados de este trabajo, indicaron que las marcas evaluadas de clorhexidina al 2 % resultaron ser eficientes como antiséptico cavitario, aunque una en mayor grado que otra.

La investigación que aquí se presenta estudió la clorhexidina al 2 % por su alta capacidad para la eliminación bacteriana residual en cavidades dentales, en específico para el grupo perteneciente el *Streptococcus mutans*. Por su parte, Mohan y cols. evaluaron diversos agentes de desinfección en cavidades, como el gel APF, el propóleo y el láser diodo que se compararon con la clorhexidina al 2 %. El diodo láser redujo una mayor cantidad de bacterias de los tejidos residuales seguido por el propóleo, después la clorhexidina al 2 % y por último el gel de APF, y concluyeron que el diodo láser es altamente efectivo como antiséptico tanto e incluso mayor que la clorhexidina al 2 %.¹⁰

Ibraem y cols. evaluaron a la eficiencia del agua ozonificada contra bacterias adherentes en cavidades dentales y compararon los resultados con otros agentes de desinfección, entre ellos, la clorhexidina al 2 % y el hipoclorito de sodio al 5.25 %. Su estudio reveló que las superficies de dentina tratadas con

agua ozonizada exhibieron el recuento bacteriano más bajo, seguido de las superficies dentinarias enjuagadas con clorhexidina al 2 % y por último, las tratadas con hipoclorito de sodio 5.25 %, por lo tanto el ozono resulto ser un desinfectante más poderoso.¹¹ En contraste, Guachizaca y cols. compararon la eficacia antibacteriana entre la clorhexidina al 2 % y el agua ozonificada, en preparaciones cavitarias de dientes extraídos. La clorhexidina obtuvo un 100 % de éxito postratamiento, mientras que los dientes tratados con agua ozonificada tuvieron solo el 93 % de éxito.¹²

Conclusiones

Es indispensable la desinfección de la cavidad para eliminar microorganismos remanentes previo a su obturación, ya que, de no ser así, estos seguirán proliferando por debajo de la restauración que se coloque, debido a que las principales bacterias generadoras de la caries dental tienen una alta capacidad para adaptarse y reproducirse en medios con ausencia de oxígeno, lo cual al evolucionar la caries con el tiempo podría comprometer la integridad del paquete vasculonervioso del órgano dentario.

Existen muchas marcas en el mercado odontológico de antisépticos para la desinfección de las cavidades dentales. Por ello es importante que el cirujano dentista conozca los productos elaborados con dicho propósito,

incluidos sus componentes activos, la concentración, indicaciones de uso y tiempos de aplicación, con la finalidad de obtener un resultado más eficiente que permita ofrecerle al paciente un tratamiento operatorio a largo plazo.

En este caso el estudio clínico experimental comparativo reveló que el gluconato de clorhexidina al 2 % Cavity Cleanser (Bisco) demostró ser más eficiente como antiséptico cavitario a comparación de Consepsis (Ultradent Products). Sin embargo, los resultados del presente estudio se basaron en un universo de muestra corto, únicamente implementaron 6 muestras, por lo tanto, para que el estudio clínico resulte más completo, es necesario realizar nuevas investigaciones con una mayor cantidad de muestras y cultivos bacteriológicos con el propósito de determinar si existe alguna variante en el resultado final.

Es importante que se continúe con el estudio del efecto de la aplicación del gluconato de clorhexidina en los protocolos de operatoria dental, pues son diversos los beneficios que ofrece su incorporación tanto en la asepsia dental, como en la adhesión del material restaurador. Esto permitirá el mejoramiento en la formulación de nuevos productos dentales, lo que incrementará la calidad de los mismos y también ayudará disminuir el riesgo de sus efectos adversos.

Referencias bibliográficas

1. Calsina G, Serrano J. ¿Existen realmente diferencias clínicas entre las distintas concentraciones de clorhexidina?. Rev COE. 2005;10(4):457-64.
2. Tristán J, Goldaracena M, Ramírez C, González A, Ramírez J. Efecto antimicrobiano de una solución de superoxidación con pH neutro para desinfección de cavidades clase I. Rev ADM. 2015;72(4):189-97.
3. Meiers J, Shook L. Effect of desinfectants on the bond strength of composite to dentin. AJD. 1996;9(1):11-4.
4. Mesías A. Efecto antimicrobiano de los desinfectantes cavitarios aplicados en las restauraciones dentales. [Tesis] Cuenca, España. Universidad Católica de Cuenca; 2014.
5. Ultria J, Pérez E, Rebolledo M, Vargas A. Característica de las soluciones de clorhexidina al 2 % y al 0,2 % en preparaciones cavitarias en odontología: Una revisión. Rev Int Cien Salud. 2017;15(2):181-94.
6. Camejo M. Sensibilidad in vitro de *Streptococcus mutans* a sanguinarina, compuesto fenólitico y clorhexidina. Rev Act Odontol Venez. 1999;37(2):1-7.
7. Tamariz P, Méndez J, Rodas P. Desinfectantes cavitarios. Rev FOUO. 2019;(11):15-21.
8. Sancakli H, Siso S, Yildiz S, Gokce Y. Efecto antibacteriano de las técnicas de pretratamiento de superficies contra el *Streptococcus mutans*. Rev Niger Práct Clin. 2018;21(2):170-4.
9. Borgues F, Melo M, Lima J, Zanin I, Rodrigues L. Efecto antimicrobiano del digluconato de clorhexidina en la dentina: Estudio *in vitro* e *in situ*. Rev Odontol Conserv. 2012;15(1):22-5.
10. Mohan P, Uloopo K, Vinnay C, Rao R. Comparación *in vivo* de la eficacia de la desinfección de cavidades dentales con gel APGF, propóleo, láser de diodo y clorhexidina al 2 % en dientes primarios. Odonto Clín Contemp. 2016;7(1):45-50.
11. Ibraheem A, Habee HM, AL-Mizraqchi AS. Efecto del agua ozonificada sobre la adherencia de *Streptococcus mutans* (estudio *in vitro*). Odontol Rest. 2009;21(1):18-23.
12. Guachizaca R, Sarmiento J, Reinoso N, Pacheco E. Estudio *in vitro*: Comparación de la eficacia antibacteriana entre la clorhexidina al 2 % y agua ozonificada en preparaciones cavitarias. Rev Méd Elect Port Méd. 2018;13(11):1-10.

Contaminación por cepillos dentales

Una reflexión para el profesional de la salud bucal

Contamination from toothbrushes: a reflection for oral health professionals

Dra. Angelina Carolina Vega Navarro

Profesora de pregrado y posgrado de la Facultad de Estudios Superiores Iztacala y la Universidad Latinoamericana, campus norte

Dra. Nallely Jazmin Carrillo Labra

Profesora de pregrado de la Facultad de Estudios Superiores Iztacala

Resumen

Introducción: los cepillos dentales son el mejor instrumento para el control de biopelícula, por tanto, los más usados para mantener la salud bucal, aunque al mismo tiempo se consideran contaminantes de importancia del medio ambiente, ya que algunos de los materiales plásticos con los que se elaboran se han encontrado en vertederos y en el fondo marino, donde algunos animales los ingieren. **Objetivo:** exponer el problema sobre los materiales con los que se fabrican la mayoría de los cepillos de dientes y el impacto que esto genera en el medio ambiente. **Material y métodos:** investigación bibliográfica. **Resultados:** el uso de cepillos dentales es indispensable para tener una buena salud bucal, pero se debe promover un uso más amigable con el medio ambiente, además de darles un manejo más sustentable. De 8 millones de toneladas de plástico que acaban en el fondo marino cada año, el 1 % son cepillos dentales. Una posible solución es la introducción de cepillos de bambú, ya que, al ser reciclables, reducen hasta en un 97 % la cantidad de plástico utilizada en los cepillos dentales convencionales. **Conclusiones:** es necesario, como responsables de la salud bucal, implementar medidas que ayuden a cambiar la manera de llevar la higiene oral, por un manejo más sostenible de los cepillos dentales, sin poner en riesgo la salud bucal.

Palabras claves: Cepillo dental, Contaminación, Sustentabilidad, Reciclaje.

Abstract

Introduction: toothbrushes are the best tool for biofilm control and, therefore, the most widely used for maintaining oral health. However, they are also considered significant environmental pollutants, as some of the plastic materials used in their manufacture have been found in landfills, on the ocean floor, and are ingested by some animals. **Objective:** to highlight the problem of the materials used to manufacture most toothbrushes and the environmental impact this has. **Materials and methods:** bibliographic research. **Results:** the use of toothbrushes is essential for good oral health, but the use of more environmentally friendly toothbrushes should be promoted, along with more sustainable management, since of the 8 million tons of plastic that end up on the ocean floor each year, 1 % are toothbrushes. One solution is the introduction of bamboo toothbrushes because, being recyclable, they reduce the amount of plastic in toothbrushes by 97 %. **Conclusions:** as those responsible for oral health, it is necessary to implement measures that help change the way oral hygiene is practiced, towards a more sustainable use of toothbrushes, without putting oral health at risk.

Keywords: Toothbrush, Pollution, Sustainability, Recycling.

Introducción

Los cepillos dentales son el mejor instrumento para el control de biopelícula y, por tanto, los más usados para mantener la salud bucal, aunque también se consideran contaminantes del medio ambiente de importancia, ya que algunos de los materiales plásticos con los que se elaboran, se han encontrado en vertederos, en el fondo marino donde algunos animales los ingieren. Habida cuenta de que estos instrumentos, que en la actualidad cuentan con aceptación por la población en general, tardan en degradarse de cuatrocientos a mil años, por lo que el odontólogo está llamado a ser

responsable de la salud bucal de la población al mismo tiempo de cuidar del ambiente.

PANORAMA NACIONAL

En México se generan alrededor de 120 mil toneladas de residuos sólidos urbanos y menos del 35 % son reciclados.¹¹ En la Ciudad de México, en el año 2023, la Secretaría del Medio Ambiente (SEDEMA) reportó que cada día se generan 12 454 toneladas de residuos, lo que equivale a aproximadamente 1.071 kilogramos por cada habitante.

Los productos de higiene bucal, incluidos los esenciales -el cepillo de dientes, el dentífrico y el hilo dental- junto con los complementarios -colutorio y cepillos interdentales- en un hogar con solo dos adultos,

generan, aproximadamente 1 kg de residuos plásticos, sin incluir el embalaje.¹⁶

Ecole (2021) reporta que una persona utiliza alrededor de 300 cepillos de dientes a lo largo de su vida; mientras Kantar Worldpanel reportan que en los hogares se compran cerca de tres cepillos de dientes por trimestre, es decir doce cepillos al año.⁷ Desafortunadamente estos terminan en vertederos y son grandes contaminantes. Prueba de ello es la cantidad de cepillos dentales que se recuperan de los mares, así como de las especies de animales que desafortunadamente los ingieren.

Objetivo

El presente escrito tiene como finalidad exponer el problema sobre los materiales con los que se fabrican la mayoría de los cepillos de dientes y el impacto que esto genera en el medio ambiente, además de ser una invitación a considerar un manejo más sustentable de los cepillos dentales.

Desarrollo

El uso de cepillos dentales es indispensable para el tener y mantener una salud bucal, pero se deben de promover el uso de estos instrumentos más amigables con el medio ambiente, además de darles un manejo más sustentable.

EL CEPILLO DENTAL

Es el instrumento más empleado para la higiene bucal. Su origen se remonta a las civilizaciones antiguas y, aunque ha experimentado cambios sutiles en su diseño, los materiales utilizados para su fabricación han evolucionado considerablemente. Inicialmente se elaboraba con productos naturales, como ramas, pelos o plumas de animales; sin embargo, estos materiales se han sustituido casi por completo por el plástico.

Se considera que para finales de la década de 1920, en Estados Unidos, solo una de cada cuatro personas tenía un cepillo dental.^{3,12}

Su comercialización propiamente inició en 1939 con la introducción del nylon,²⁰ aunque tuvo restricciones debido a las demandas bélicas de la época, al usarse para la fabricación de paracaídas, y de no contar con la popularidad suficiente en la sociedad. Fue en la época de posguerra cuando este instrumento, al igual que el nylon, se hicieron más accesibles económicamente y se reconoció la importancia de este material, particularmente su baja absorción del agua, para reducir el crecimiento bacteriano.²¹

REEMPLAZO

Un cepillo de dientes debe sustituirse cada tres meses, mínimo, o antes sí uno padece una enfermedad de

vías respiratorias -al inicio de la enfermedad, cuando se siente mejor y cuando esta sano-, por ejemplo, una enfermedad vírica con 7 días de evolución, la recomendación son tres cepillos por semana. En pacientes con cirugías mayores se recomienda el reemplazo diario; pacientes en quimioterapia deben sustituirlo cada 3 a 4 días,¹ Todo esto sin duda incrementa considerablemente la demanda del producto, el costo a las familias e, innegablemente, la contaminación.

EL CONSUMO DE PRODUCTOS DE HIGIENE DENTAL

Desde hace varios años, en el 2003, el índice de Innovación Lemelson del MIT, evidencia que las personas prefieren tener los dientes limpios, por encima de los automóviles, las computadoras o los celulares. Esto se correlaciona con lo que en años posteriores,¹⁶ mencionan el aumento en el consumo de los productos del cuidado bucal. Por otro lado, las propias enfermedades bucales han impulsado el consumo de los productos de la higiene bucal, entre ellos, los cepillos dentales son más recetados, lo que provocó que en el 2021, este segmento de los productos del cuidado bucal en adultos lideró este mercado (40.22 % de los ingresos). Ahora estos mismos adultos, algunos de ellos padres de familia, son más conscientes del cuidado bucal para sus hijos por lo que eligen cepillos de dientes de mayor calidad.⁹

El crecimiento de la industria del cuidado bucal lo proyecta el Market Research Future Analysis, que se valoró en 42.09 mil millones de dólares (USD) en 2023, con una proyección de crecimiento a 60 mil millones para 2035, Lo anterior refleja una de una mayor demanda de los consumidores con una creciente conciencia de la higiene bucal, pendientes de los avances tecnológicos en productos y que solicitan productos estéticos.¹⁸

El auge y crecimiento de los productos *premium* para la higiene bucal se enfocan en mejoras en la funcionalidad, en la sostenibilidad y en el deseo de la innovación, los líderes de esta línea fueron los dentífricos (53 %), los cepillos dentales (23 %), los enjuagues bucales (11 %) y los productos del cuidado de las prótesis (4 %).¹³

DECISIÓN DE COMPRA

Por otro lado, para tomar una decisión respecto a la compra de un cepillo dental, el consumidor se basa en rasgos personales y factores socioculturales como económicos. Generalmente, suelen elegir la opción más barata, pero con un interés cada vez más mayor en atributos propios del cepillo. La primera consideración es el impacto ambiental, seguido por la textura de las cerdas -preferencialmente suaves-. Por último, el tamaño tanto del

mango, para una adecuada sujeción, como los cabezales pequeños.¹⁰

CUANDO EL CEPILLO DENTAL SE CONVIERTE EN RESIDUO TÓXICO

De 8 millones de toneladas de plástico que acaban en el fondo marino cada año, el 1 % son cepillos dentales. Además algunas especies ingieren plástico de manera accidental, ya que al absorber olores acuáticos los comen (dosis de policlorobifenilos y metales pesados que el plástico absorbe), lo que se considera un riesgo eminente de contaminación.⁸ Cancino y cols. (2024)⁴ recuerdan la foto de Chris Jordan del 2009 del cadáver de un albatros con el vientre abierto, con una gran cantidad de plásticos, en el que se distinguieron algunos cepillos de dientes.

Es indispensable considerar que un cepillo dental tarda 400 a 1000 años en degradarse,² por lo que el uso actual es insostenible al final de su vida útil.⁶ Al desecharlo, se causan daños no solo ambientales sino también socioeconómicos, que no se podrán mantener por muchos años.

Los plásticos de los cepillos dentales, considerados por su tamaño corresponden a: macrolásticos, al superar los 25 mm; mientras las cerdas dentales son mesoplásticos al ubicarse entre los 5 a los 25 mm. A pesar de su estabilidad física, con el tiempo sufren erosión física y química, y forman los microplásticos con tamaños de 5 mm a 1 µm de diámetro y nanoplásticos de menos de 1 µm.⁴

Es un hecho, que los cepillos de dientes tradicionales de plástico son asequeables, aunque, resultan preocupantes sus impactos ambientales negativos, en particular la generación de residuos plásticos, al igual que los impactos sociales que señalan prácticas laborales injustas, como lo indica el *Análisis del Ciclo de Vida Social*. Es por ello que Duane y cols. (2025),⁶ determinaron que tanto los odontólogos como los responsables políticos sobre las opciones sostenibles, deben garantizar que los productos de salud bucodental se ajusten a las prácticas laborales y a la responsabilidad ambiental, ya que detrás de ellos hay producción dependiente del carbón, riesgos del trabajo infantil y de salarios insuficientes.

CEPILLOS DENTALES ECOLÓGICOS

La industria del cuidado bucal es consciente de la situación ambiental, es por ello que se introducen los productos más "amigables con el medio ambiente" o "ecológicos", que se basan en tres estrategias diferentes usos:

- **Biopolímeros u oxodegradables:** -desde 1980-, los cuales se fragmentan rápidamente, sin aún demostrar beneficios ambientales.⁵

- **Materiales naturales:** como el bambú con cerdas de nylon ancladas mecánicamente que no se pueden desmontar y son vulnerables a una degradación estética temprana.
- **Cabezales reemplazables:** que a menudo se abandonan por la percepción de mala higiene, que aumenta con el tiempo.^{10,15}

El cepillo dental de bambú

Es uno de los que más ha penetrado en el mercado debido a la aceptación de los consumidores. Dichos cepillos producen 11 g de plástico en 5 años, que resulta en una reducción del 97 % de desechos plásticos. Si se toma como parámetro a una persona que a lo largo de una vida de 80 años, produce 6.3 kg de plástico por el uso de cepillos de dientes manuales convencionales, con los de bambú, el deshecho contaminante será solamente de 189 g.¹⁴

Las partes de los cepillos de bambú compostables representan un reto, debido que no en todos los hogares se realiza un manejo adecuado, si bien hay una transición hacia la sostenibilidad doméstica. Por ejemplo,⁴ mencionaron que los odontólogos de una universidad tenían conocimiento de la existencia de los cepillos dentales de bambú (97.1 %); sin embargo, solo el 22.9 % los utilizaba, aunque al 67.7 % le gustaría probarlos y únicamente el 35.3 % los recomendaría. Se destaca que el 85.7 % lo desecha en la basura y con un porcentaje similar, (80 %), desconocen que tardan más de 70 años en desintegrarse. Aun así, el 62.9 %, sabe que los de plástico contaminan el ambiente, y el 60 % cambiaría su cepillo de dientes de plástico por uno de bambú. Lo que demuestra que aún dentro de los profesionales de la salud bucal, el uso del plástico es lo más común y recetado.

EL RECICLADO DE MATERIALES

Los cambios en el reciclado se han hecho presente, la evidencia más clara pueden ser las bolsas de plástico en "*the future generations, which should be banned completely or the manufacturers should recycle the plastic bags*" (*Las futuras generaciones, que deberían prohibirlas por completo o los fabricantes deberían reciclar las bolsas de plástico*) de Singh y Kaur (2023),¹⁹ Los cepillos dentales en lugar de mantenerse en vertederos por hasta 1000 años, deben formar parte de la cultura del reciclaje, al darle otro uso.

En México se ha iniciado el cambio de la normativa sobre el manejo de los desechos. Los cepillos dentales llegan a su fin de su vida útil, en promedio a los tres meses, aunque puede ser en un tiempo más corto, lo que lleva la producción de más plástico contaminantes, aunque incluso los biodegradables y compostables, sino se les da manejo adecuado, resultan igualmente contaminantes.

Conclusiones

Es impensable creer que el primer cepillo de dientes de plástico creado para la higiene bucal, aún en alguna parte de nuestro planeta continúa desintegrándose, es por ello que cada uno de nosotros deberíamos pensar en cuántos cepillos dentales hemos utilizado hasta el día de hoy y preguntarnos ¿dónde y cómo los hemos desechado? y ¿qué daño provocamos?.

Es necesario, como responsables de la salud bucal, implementar medidas que ayuden a cambiar la manera de llevar la higiene oral, por un manejo más sostenible de los cepillos dentales, sin poner en riesgo la salud bucal.

Referencias bibliográficas

1. Alkhatheer B, Alabasi D, Alkufairi G, Abdelazim D. Microbial contamination of toothbrush in relation to their storage place. *J App Dent Med Sci*. 2017;3(3).
2. Ávila S, Mija JL, García SA. Eficacia del cepillo dental ecológico de bambú en la eliminación del biofilm dental. *REFO*. 2023;XVI(1). Doi: <http://dx.doi.org/10.30972/rfo.1616802>.
3. Borunda A. ¿Cómo tu cepillo de dientes se convirtió en parte de la crisis del plástico?; 2020. National Geographic. [Internet] <https://www.nationalgeographic.com/planeta-o-plastico/2019/06/como-tu-cepillo-de-dientes-se-convirtio-en-parte-de-la-crisis-del>
4. Cancino V, Monteagudo A, Brusca MI, Baggini E, Vela A. Assessment of the level of knowledge in dentists about the benefits of bamboo toothbrushes compared to conventional plastic ones. *AG Salud*. 2024;2:121. Doi: <https://doi.org/10.62486/agsalud2024121>
5. Cottet C, Ramírez YA, Delgado F, La Osa O, De Salvay AG, Peltzer MA. Biobased materials from microbial biomass and its derivatives. *Mat*. 2020;13(6). Doi: <https://doi.org/10.3390/ma13061263>
6. Duane B, Steinbach I, Martínez R, Ashley P. What is the best toothbrush from a social impact perspective?. *J Dent*. 2025;156:105708.
7. Echeverri M. Colgate y Oral B venden seis de cada 10 productos de cuidado dental. 2018. La República. [Internet] <https://www.larepublica.co/empresas/colgate-y-oral-b-venden-seis-de-cada-10-productos-de-cuidado-dental-2588838>
8. Océanos de Plástico: Los Cepillos Dentales. 2021. Ecoleo. [Internet] <https://www.ecoleo.cl/oceanos-de-plastico-los-cepillos-dentales/>
9. Grey Views. 2022. [Internet] <https://greyviews.com/reports/toothbrush-market/104>
10. Halton C, Duane B, Batey A et al. How much do consumers consider sustainability when purchasing a toothbrush? A discrete choice experiment. *Br Dent J*. 2022;233:327-32. Doi: <https://doi.org/10.1038/s41415-022-4914-2>
11. La Jornada. Producción de basura en México supera 27% el promedio mundial: UNAM. (2025). <https://www.jornada.com.mx/noticia/2025/09/09/politica/produccion-de-basura-en-mexico-supera-27-el-promedio-mundial-unam>
12. Larrea IM. ¿Cepillos de dientes altos contaminantes de las playas?. 2021. [Internet] <https://www.ecoplayas.ec/cepillos-de-dientes-altos-contaminantes-de-las-playas/>
13. Luthra A, Rein AM. Productos premium en el mercado del cuidado bucal. *Lubrizol*. 2020. [Internet] <https://espanol.lubrizol.com/Health/Blog/2020/10/Premiumization-in-the-Oral-Care-Market>
14. Lyne A, Ashley P, Saget S et al. Combining evidence-based healthcare with environmental sustainability: using the toothbrush as a model. *Br Dent J*. 2020;229:303-9. Doi: <https://doi.org/10.1038/s41415-020-1981-0>
15. Mascitti J, D'Angelo A. Sustainable design of a plastic toothbrush: a case study of design for disassembling and materials recycling. In 29th International Sustainable Development Research Society (ISDRS), Conference 2023 Half-way Through Agenda 2030: Assessing the 5Ps of SDGs (People, Planet, Prosperity, Peace, and Partnership). Malaysia: Faculty of Law, Universiti Kebangsaan Malaysia (UKM); 2023. Pp. 388-97.
16. Ong A, Teo JY, Watts DC, Silikas N, Lim JY, Rosa V. The global burden of plastics in oral health: prospects for circularity, sustainable materials development and practice. *RSC Sustainabil*. 2024;2(4):881-902.
17. Secretaría del Medio Ambiente de la Ciudad de México Inventario de Residuos sólidos de la Ciudad de México. 2023. Sedema. [Internet] https://www.sedema.cdmx.gob.mx/storage/app/media/DGCPCA/residuos/IRS_2023_Completo.pdf
18. Singh S. Global Oral Care Market Research Report: By Product Type (Toothpaste, Toothbrush, Mouthwash, Dental Floss, Whitening Products), By Distribution Channel (Supermarkets, E-commerce, Pharmacies, Convenience Stores), By End User (Children, Adults, Elderly), By Form (Liquid, Solid, Gel) and By Regional (North America, Europe, South America, Asia Pacific, Middle East and Africa)- Forecast to 2035. 2025.
19. Singh D, Kaur R. An improved analysis of plastic recycling model for industrial waste management system using blockchain technology. In 2023 IEEE International Conference on Integrated Circuits and Communication Systems (ICICACS). 2023:1-6.
20. Tomé LC. El nylon lo creó un contable. *Experiencia docet*; 2016. [Internet] <https://culturacientifica.com/2016/10/18/nylon-lo-creo-contable/>
21. Venkatesh SB, Kamath V, Shetty S, Shetty SS. Knowledge, attitude and practice of undergraduate students regarding toothbrush contamination and disinfection. *Ind J Foren Med Toxicol*. 2020;14(4):4340-5.

El oficio dental a través de la literatura

The dental profession through literature

Dra. Victoria Vanessa Rocha Garfias

Doctorado en ciencias, responsable del Departamento de Historia Facultad de Odontología, UNAM

Mtro. Héctor Ortega Herrera

Maestro en Ciencias Odontológicas y Odontopediatría, profesor de Clínica Integral del niño y de Historia de la Odontología, Facultad de Odontología, UNAM

Resumen

Introducción: las fuentes para conocer el pasado de cualquier profesión no siempre provienen de la misma disciplina. Voltar a ver otros recursos para obtener información enriquecen el sentido así como la visión que se le puede dar a cualquier estudio. La literatura permite retomar el quehacer del arte dental desde otra mirada, más cercana a la social y al cómo los otros percibieron el trabajo de los barberos y flebotomianos, antecesores de los cirujanos dentistas.

Objetivo: esbozar cómo la literatura ha mostrado, con el paso del tiempo, al oficio dental y como este, a su vez, fue inspiración para la literatura, siendo hoy una referencia para la historia. **Material y métodos:** investigación bibliográfica. **Resultados:** el estudio de las obras de la literatura permite reconocer descripciones de la actividad de los barberos, quienes constituyen las raíces históricas de la labor de los profesionales de la odontología. **Conclusiones:** leer estos textos sobre los barberos nos permite conocer a los personajes desde otra perspectiva, adentrarnos -de cierta manera- en su cotidianidad y saber cómo fueron vistos por los otros, quienes reflejan sus fortalezas y tropiezos al estar en contacto directo con los barberos de la época.

Palabras clave: Oficio dental, Literatura, Odontología, Barberos, Flebotomianos.

Abstract

Introduction: the sources to know the past of any profession do not always come from the same discipline, turning to see other resources to obtain information enriches the meaning as well as the vision that can be given to any study. Literature allows us to return to the work of dental art from another perspective, closer to the social perspective and to how others perceived the work of barbers and phlebotomists, predecessors of dental surgeons.

Objective: to outline how literature has shown, over time, the dental profession and how this, in turn, was an inspiration for literature, being today a reference for history. **Material and methods:** bibliographic research. **Results:** the study of works of literature allows us to recognize descriptions of the activity of barbers, who constitute the historical roots of the work of dental professionals. **Conclusions:** Reading these texts about barbers allows us to get to know the characters from another perspective, delve - in a certain way - into their daily lives and know how they were seen by others, who reflect their strengths and setbacks when being in direct contact with the barbers of the time.

Keywords: Dental profession, Literature, Dentistry, Barbers, Phlebotomists.

Introducción

Las fuentes para conocer el pasado de cualquier profesión no siempre provienen de la misma disciplina. Voltar a ver otros recursos para obtener información enriquecen el sentido, así como la visión que se le puede dar a cualquier estudio.

La literatura permite retomar el quehacer del arte dental desde otra mirada, más cercana a la social y a cómo los otros percibieron el trabajo de los barberos y flebotomianos, antecesores de los cirujanos dentistas.

A partir de obras como *El Quijote de la Mancha* y *El Periquillo Sarniento*, entre otras, es posible representar a los personajes que formaron parte de la sociedad y no únicamente de un oficio.

Objetivo

Este artículo tiene la finalidad de esbozar cómo la literatura ha mostrado, con el paso del tiempo, al oficio dental y como este, a su vez, fue inspiración para la literatura, siendo hoy una referencia para la historia.

El oficio dental a través de la literatura

"Pero tanto si el arte alivia como si desvela, tanto si ensombrece como si ilumina, nunca se limita a una mera descripción de la realidad.

Su función consiste en incitar al hombre total, en permitir al "yo" identificarse con la vida de otro y apropiarse de lo que no es, pero que puede llegar a ser."

Ernst Fischer, 1978.

La literatura se considera una de las bellas artes, una de las más antiguas formas de expresión que emplea las palabras como herramienta para su construcción, que persigue no solo la belleza sino la reflexión de los individuos.¹ Asimismo, se le aprecia como una prolongación de la comunicación humana a través de los tiempos,² por lo que podríamos tomarla como una valiosa fuente de información para conocer aspectos del pasado.

Al respecto, en el artículo *La literatura como fuente histórica*, Lanzuela ML⁴ expone que: "si la historia quiere descubrirnos el espíritu de los pueblos, tiene que buscar sus fuentes donde el espíritu se manifiesta de manera más libre e intensa; que, precisamente, es en una esfera más personal e íntima, la del arte"; como lo es la literatura.

De esa manera, el estudio de las obras de la literatura permite reconocer descripciones de la actividad de los barberos, quienes constituyen las raíces históricas de la labor de los profesionales de la odontología.

Breve contexto histórico

Recordemos que antiguamente la atención a la salud se repartía entre: el médico, quien encabezaba las tareas de curar, seguido por el cirujano, a quien se le delegaban actividades quirúrgicas consideradas impropias para los médicos, y por último, a los barberos, también conocidos como cirujanos menores, romancistas o flebotomianos, quienes llevaban a cabo tareas como debridación de abscesos, atención de luxaciones, aplicación de sangrías, así como la limpieza y extracción de dientes, por mencionar algunas.

Los médicos, considerados dentro de los estratos sociales altos, no realizaban las actividades manuales, como ya se dijo, para evitar ensuciarse física y moralmente dado que:

*"Los caballeros para gozar de caballería no debían vivir en oficios bajos de sastres, pellejeros, carpinteros, herreros, tunidores, barberos, especieros ni usar de otros oficios bajos y viles como la cirugía."*⁵

A los cirujanos mayores, a diferencia de los barberos, se les confirieron las tareas quirúrgicas de mayor

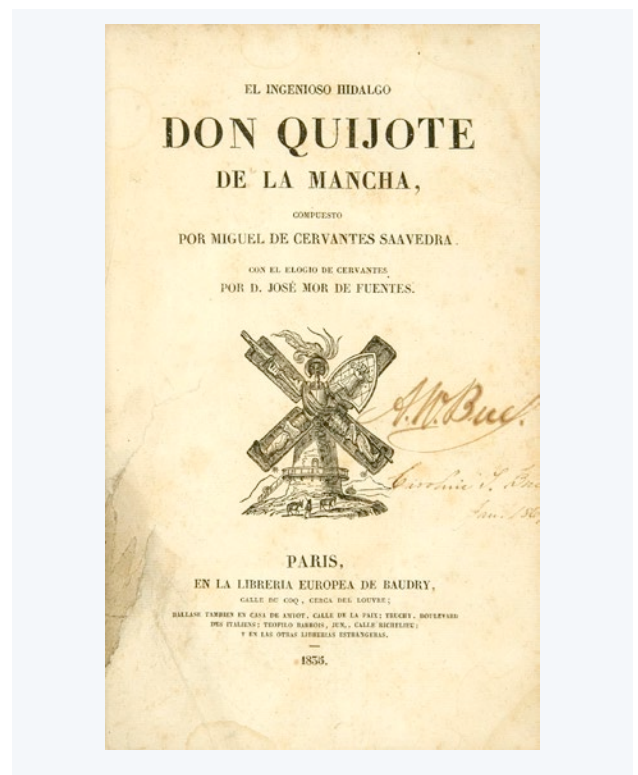
magnitud, aquellas en las que se involucraba la apertura de cavidades, amputaciones, curación de heridas de guerra, entre otras.

Las labores quirúrgicas menores se delegaron primero a los esclavos y después a los ayudantes de baños, porque en los monasterios había casas de baños donde trabajaban bañeros o auxiliares, que no eran monjes, pero hacían curaciones en el ramo de la medicina como las extracciones dentarias. En último lugar, se encomendaron a los barberos, posiblemente por su habilidad en el manejo de las navajas.⁵

Dado su origen, a los barberos se le fue creando una identidad no solo dentro del gremio de la atención a la salud (médicos, cirujanos mayores), sino de la sociedad en la que se les significó como "sacamuelas" ignorantes, por no acudir a la universidad; malos, por el tipo de trabajos que realizaban, que en su mayoría causaban un gran dolor; y charlatanes, pues había un gran número de barberos que ejercían el oficio sin contar con la licencia correspondientes que los acreditaba aptos para las tareas propias del oficio.

Dentro de diversos textos literarios se encuentran descritos estos personajes, sus actividades y la visión social que se tenía de ellos. La mayoría de los autores que tomó como inspiración el oficio dental para algún escrito perteneció a lo que se conoció como el Siglo de Oro Español.

Los barberos en la literatura



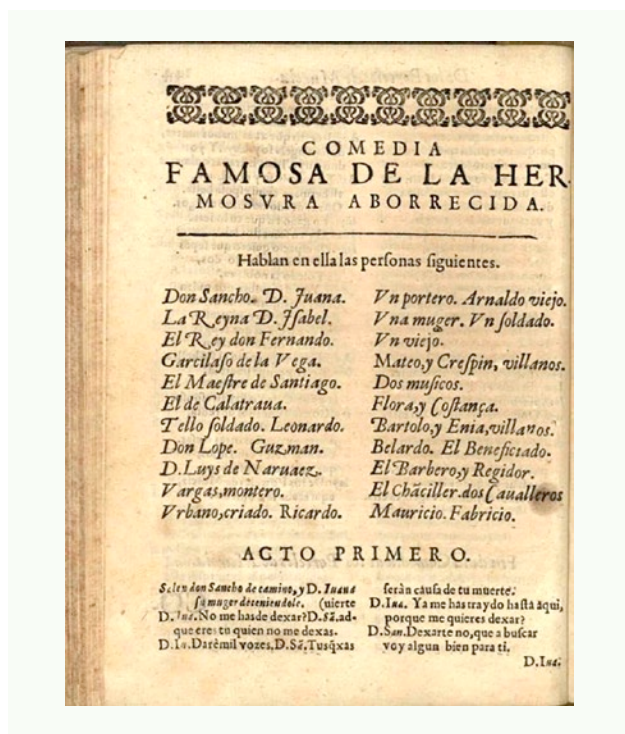
El primer texto al que haré referencia es *El ingenioso Hidalgo Don Quijote de la Mancha*, escrito por Miguel de Cervantes Saavedra en 1605.

En el texto, el autor volcó la influencia de su padre quien fuera un barbero, quizás a manera de homenaje a su progenitor. A lo largo de todo el escrito se mencionan elementos característicos del oficio, como el sombrero que adopta el protagonista, que no es más que una bacía, un utensilio utilizado por los barberos y flebotomianos para recoger los desechos propios de sus actividades: sangre de las sangrías, barba y cabello, saliva y sangre de las extracciones dentales.

En algunas líneas de las cuatro partes en que se publicó la obra, se hace referencia al culto a Santa Apolonia, para curar los dolores de dientes. Además, señala algunas enfermedades bucales como la existencia del "neguijón" hoy caries dental y las "reumas" o gingivitis.

Miguel de Cervantes incluyó entre sus personajes al Maese Nicolás, un maestro barbero, amigo de Don Quijote. Aquí, es oportuno explicar que en España, los términos *maestro*, *maestro*, *maeso* y *maese* eran tomados como sinónimos pero realmente tenían ciertas diferencias, los dos primeros se usaban para referirse a los cirujanos con estudios, que contaban con título; los dos últimos términos eran empleados para aquellos de nivel social y cultural más bajo, con ello se pretendía acentuar la humildad del que recibía el título, así *maese* se solía usar para un simple barbero.

Finalmente, el autor nos recuerda que: "En mucho más se ha de estimar un diente que un diamante" para resaltar la importancia de conservar la dentadura.⁶



Otro autor del Siglo de Oro que toma como referente a los barberos fue Lope de Vega Carpio, pues hace varias menciones tanto al oficio como a diversos padecimientos bucales y dentales en algunas de sus obras. Se piensa que, si bien, Lope de Vega no tuvo un contacto

tan cercano con el oficio como el de Miguel de Cervantes, quien sí padeció diversas enfermedades bucales que lo acercaron al conocimiento del oficio dental.

Una de las referencias más importantes al oficio la hace en su obra de teatro *La Hermosura aborrecida*, de 1617, en la que describe el trabajo de una mujer dentro de una barbería, lo cual se tiene poco documentado en la historia. En el texto, la mujer debe disfrazarse de hombre para poder ejercer el oficio de la barbería sin ser juzgada y poder obtener ingresos para subsistir.³

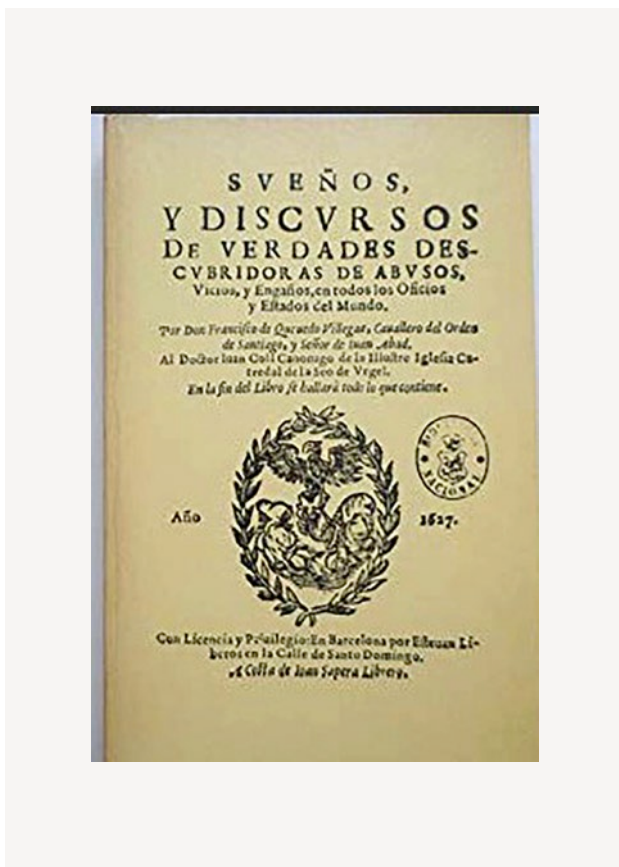
EL REFLEJO EN LA REALIDAD

Gracias a estos pocos pero contundentes antecedentes, hoy sabemos que lejos de la imaginación de Lope de Vega las mujeres sí practicaron el oficio no solo en Europa sino en México, puesto que se han localizado, hasta el momento, dos flebotomías que ejercieron en nuestro país: Teresa Zamora y Luz Gutiérrez.

Teresa Zamora fue la valiente mujer que se atrevió, por primera vez, a presentar una solicitud para acreditarse en el oficio de la flebotomía; pues si bien las mujeres podían inmiscuirse en las artes de curar, lo hacían exclusivamente por medio de la partería -oficio aceptado socialmente para que el sexo femenino lo ejecutara-. Las mujeres en general, en esa época, debía dedicarse casi exclusivamente a las labores del hogar, con cierta instrucción en algunas otras artes como la música y la pintura; además, se les enseñaba a leer, escribir y las operaciones básicas que les permitieran mantener su hogar en orden.

Así, Teresa solicitó, en 1837, ser examinada para ejercer libremente la flebotomía argumentando ser practicante del oficio en el Hospital de San Andrés desde 1834. Sin embargo, tras una discusión entre las autoridades de la Facultad Médica, que se cuestionaron si "¿puede o no examinar a una mujer en flebotomía?"⁵ No se le permitió obtener la licencia pero si sentó las bases para que, en lo subsecuente, se pudiera otorgar el permiso a las mujeres que desearan trabajar como barberas porque: "es muy conveniente que haya mujeres instruidas en sangrar, echar sanguijuelas, y ventosas, y sacar dientes y muelas"⁵ y se determinó que "ella sirva de regla en lo sucesivo".⁵ Cabe destacar que, pese a no obtener la acreditación como barbero, Teresa Zamora sí ejerció el oficio dental junto con la partería de la que obtuvo la licencia el 8 de abril de 1837.

Veintiún años transcurrieron de la petición para que otra mujer solicitara su examen en el oficio dental: Luz Gutiérrez, quien obtuvo la aprobación y certificación para ejercer libremente el oficio el día 4 de febrero de 1858.⁵



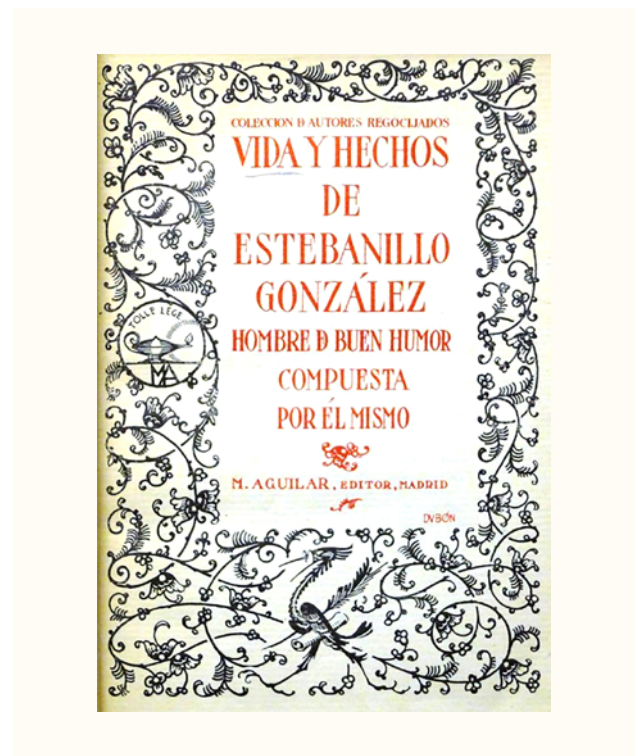
Pero no todos los autores del siglo XVII mostraron un lado amable del oficio. Francisco de Quevedo, en *Sueños y discursos de verdades descubridoras de abusos, vicios y engaños en todos los oficios y estados del mundo*, escrita en 1627, describe a la barbería y la flebotomía como: "el oficio más maldito del mundo".

Algunos autores señalan que su percepción se debe a lo alejado que se encontraba del quehacer cotidiano de los barberos, al contar con una posición social alta y quizá, solo solicitar sus servicios de manera esporádica. Al respecto se puede leer en el texto de Quevedo:

*"No he tenido peor rato que el que tuve en ver sus gatillos andar tras los dientes ajenos (sic) como si fueran ratones y luego pedir dineros por sacar una muela como si la pusieran."*⁷

Además, describe a los barberos como:

*[...]unos Demonios con unas cadenas de muelas y dientes haciendo bragueros. Y en esto conocí que eran Sacamuelas, el oficio más maldito del mundo, pues no sirven sino de despoblar bocas y adelantar la vejez. Estos con las muelas ajenas y no ver dientes que quieren ver antes en su collar que en las quixadas (sic), desconfían a las gentes de Santa Polonia, levantan testimonios a las encías y desemplearán bocas".*⁶



En el texto *Vida y obra de Estebanillo González. Hombre de buen humor*, escrito en 1646, considerado autobiográfico, aunque aún no sabe con certeza si es el verdadero autor, y catalogado como una novela pintoresca se dice de los barberos y flebotomianos que:

*"Se pone un disfraz, el de sacamuelas itinerante, y se sirve de un caballo para obtener un matiz aún más auténtico. «Habiendo hecho una cadena de dientes y muelas de caballos, [...] me vestí de montabanco, (...) puse en la mano derecha un gatillo de sacar muelas, y en la izquierda una cestilla llena de botecillos de ungüentos y emplastos encerados. Me fui por todas las plazas y cantones de la corte, haciendo paradas y dando voces para juntar la gente".*⁷

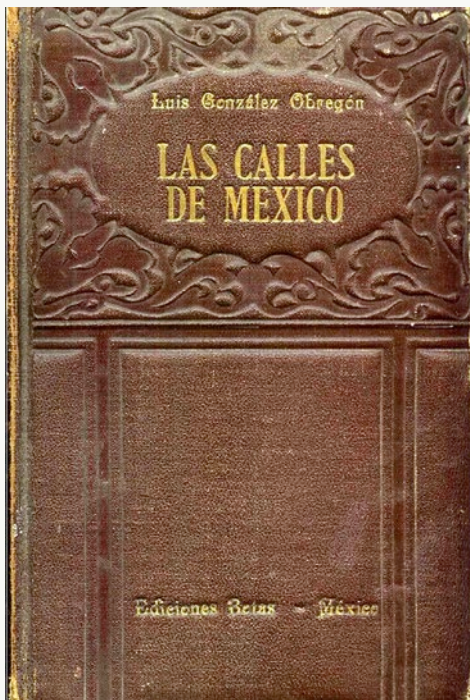


Para el siglo XIX, encontramos la célebre obra de José Joaquín Fernández de Lizardi *El Periquillo Sarniento*⁹ en la que se señalan aspectos nuevos sobre el oficio como es la educación que recibían los barberos y flebotomianos que, si bien no asistían a la universidad, sí se

educaban junto a un maestro en el arte, quien, tras cuatro o cinco años de práctica compartía con su aprendiz todo lo referente al oficio, preparándolo para poder obtener la licencia y ejercer libremente.

También Fernández de Lizardi retrata cómo era una barbería, el espacio en el que se trabajaba, y como Periquillo (el protagonista de la obra) lleva a cabo un corte de barba y una extracción dental que resulta poco afortunada.

Ya para el siglo XX, la figura del barbero estaba casi desdibujada del plano de atención a la salud pues su lugar, en lo que se refería a lo dental, lo tomaron los dentistas. Sin embargo, aún figuraban para realizar cortes de barba y cabello y, porque no decirlo, llevar a cabo una que otra extracción dental para quienes aún no confiaban en los dentistas o no podían costear los honorarios del mismo.



Luis González Obregón, en su texto *Las Calles de México. Leyendas y sucesos vida y costumbres de otros tiempos* (1988) narra la actividad que tuvo *El Barbero de su excelencia*. Tradición del Palacio Nacional, en el que se puede destacar la percepción social que se tenía, en ese momento, de los barberos.

El autor los consideró:

*"...tentadores, porque son de suyo comunicativos y curiosos. Hablan de lo que no les importa. Saben vidas ajenas[,] pues con excepción de la Gaceta que salía pocas veces al mes, con noticias inspiradas y desabridas para el vulgo, el barbero era entonces el único órgano de la chismografía para el vulgo, y de las huecas noticias con que llenan los diarios."*¹⁰

Es evidente que, como dice Carolin Schmitz:

*"En la novela nos encontramos con una «realidad» médica, que se escapa de los textos normativos. Allí, características humanas como la codicia, la ambición, el engaño, etcétera, están presentes en los diversos ámbitos médicos, a veces de forma dominante. Lo que finalmente nos acerca a una mentalidad acorde con la medicina de su tiempo".*⁷

Leer estos textos sobre los barberos permite conocer a los personajes desde otra perspectiva, adentrarnos, de cierta manera, en su cotidianidad y saber cómo fueron vistos por los otros, quienes reflejan sus fortalezas y tropiezos al estar en contacto directo con los barberos de la época.

La literatura representa una ventana por la cual observar y reconstruir el pasado con otra mirada, no tan rigurosa, pero igual de valiosa que otros legados.

Referencias bibliográficas

1. Valle del González A. La odontoestomatología y el campo semántico de la boca en la vida y obra de Miguel de Cervantes. [Tesis doctoral]. Madrid, España. Universidad Rey Juan Carlos; 2010. p. 98-110.
2. Lenguaje y Comunicación/ Literatura. Difusión Cultural, UNAM. Colegio de Ciencias y Humanidades. [Internet]: <https://www.cch.unam.mx/encuentro/difusion-cultural/lenguaje-y-comunicacion>
3. Aguilar B. La odontología en la vida y en la obra de Lope de Vega. Nuevas aportaciones a la Historia de la Odontología de los Siglos XVI Y XVII. [Tesis doctoral]. Madrid, España. Universidad Rey Juan Carlos; 2013.
4. Lanzuela ML. La Literatura como fuente histórica. Benito Pérez Galdós. Alicante: Biblioteca Virtual Miguel de Cervantes; 2021.
5. Rocha VV. Los flebotomianos y barberos: el oficio dental en México (1768-1866). [Tesis]. Ciudad de México, México. Universidad Nacional Autónoma de México; 2013.
6. Valle AD. La Odontoestomatología y el campo semántico de la boca en la vida y en la obra de Miguel de Cervantes. Aportaciones a la historia de la odontología de su época. [Tesis doctoral]. Madrid, España. Universidad Rey Juan Carlos; 2010.
7. Quevedo F. Sueños y discursos de verdades descubridoras de abusos, vicios y engaños en todos los oficios y estados del mundo. Biblioteca Virtual Miguel de Cervantes. [Internet] https://www.cervantesvirtual.com/obra-visor/suenos-y-discursos-de-verdades-descubridoras-de-abusos-vicios-y-enganos-en-todos-los-oficios-y-estados-del-mundo--0/html/fedb80d0-82b1-11df-acc7-002185ce6064_5.html
8. Schmitz C. Barberos, charlatanes y enfermos: la pluralidad médica de la España barroca percibida por el pícaro Estebanillo González. *Dynamis* 2016;36(1):143-66.
9. Fernández JJ. El Periquillo Sarniento. Instituto de investigaciones Filológicas UNAM. [Internet] <https://www.iifilologicas.unam.mx/obralizardi/index.php?page=capitulo-i-en-el-que-hace-la-apologia-de-su-obra-y-da-razon-de-su-patria-padres-nacimiento-y-primera-educacion>
10. González L. Las Calles de México. Leyendas y sucesos vida y costumbres de otros tiempos. México: Porrúa; 2001. p. 292.

ESTÉTICA EN CLASE II

Diagnóstico, Biomecánica y Tratamiento
de Autoligado Pasivo



Dr. Alfredo Nappa Aldabalde

Dr. Federico Nappa Severino

Odontología **Books**

odontologiaactual.com

A person is seen skydiving over a rugged, rocky cliff face. The sky is a clear, vibrant blue. The cliff is composed of layered, brownish-yellow rock. The overall scene is dynamic and adventurous.

59

Congres
Internacio
AMO

www.amo.org

*Cupo limitado a evento



AMO

ASOCIACIÓN MEXICANA DE ORTODONCIA
COLEGIO DE ORTODONCISTAS, A.C.

o
nal

Acapulco

3 al 6 de marzo de 2027

g.mx

entos nocturnos

Fomento a la internacionalización en la licenciatura en Odontología (CICS-UST) del Instituto Politécnico Nacional



El grupo de Odontología del CICS-UST) del Instituto Politécnico Nacional y el Dr. Irubiel Barbosa

Introducción

La globalización de la salud exige que el profesional de la odontología se integre a redes de conocimiento global. Este proyecto es liderado por la Dirección del CICS UST, la Subdirección Administrativa y la Jefatura de Carrera de Odontología, junto con la gestión estratégica de las profesoras Reyna Judith Hernández de León y Susana Tinajero Estrada. La iniciativa se consolida gracias a un grupo de trabajo altamente participativo de diez docentes del Centro, quienes colaboran con entusiasmo y profesionalismo para proyectar la excelencia del Instituto Politécnico Nacional (IPN) en escenarios internacionales.

Antecedentes

La vinculación se originó en el Congreso Internacional AMIC Dental 2019, tras la invitación del Dr. Irubiel Barbosa, director del Congreso, a las doctoras Hernández de León y Tinajero Estrada, para participar en el Great New York Dental Meeting (GNYDM). Desde 2021, esta labor ha crecido exponencialmente, logrando que el Dr. Barbosa extienda nuevas invitaciones para que el CICS UST haga presencia tanto en Nueva York como en el Los Angeles Dental Meeting en septiembre de 2025. Un pilar fundamental en esta trayectoria ha sido el apoyo de la embajada de los Estados Unidos, a través del área comercial representada por el Lic. Paulo Camposeco, facilitando la gestión de visas para la comunidad politécnica.

Marco teórico

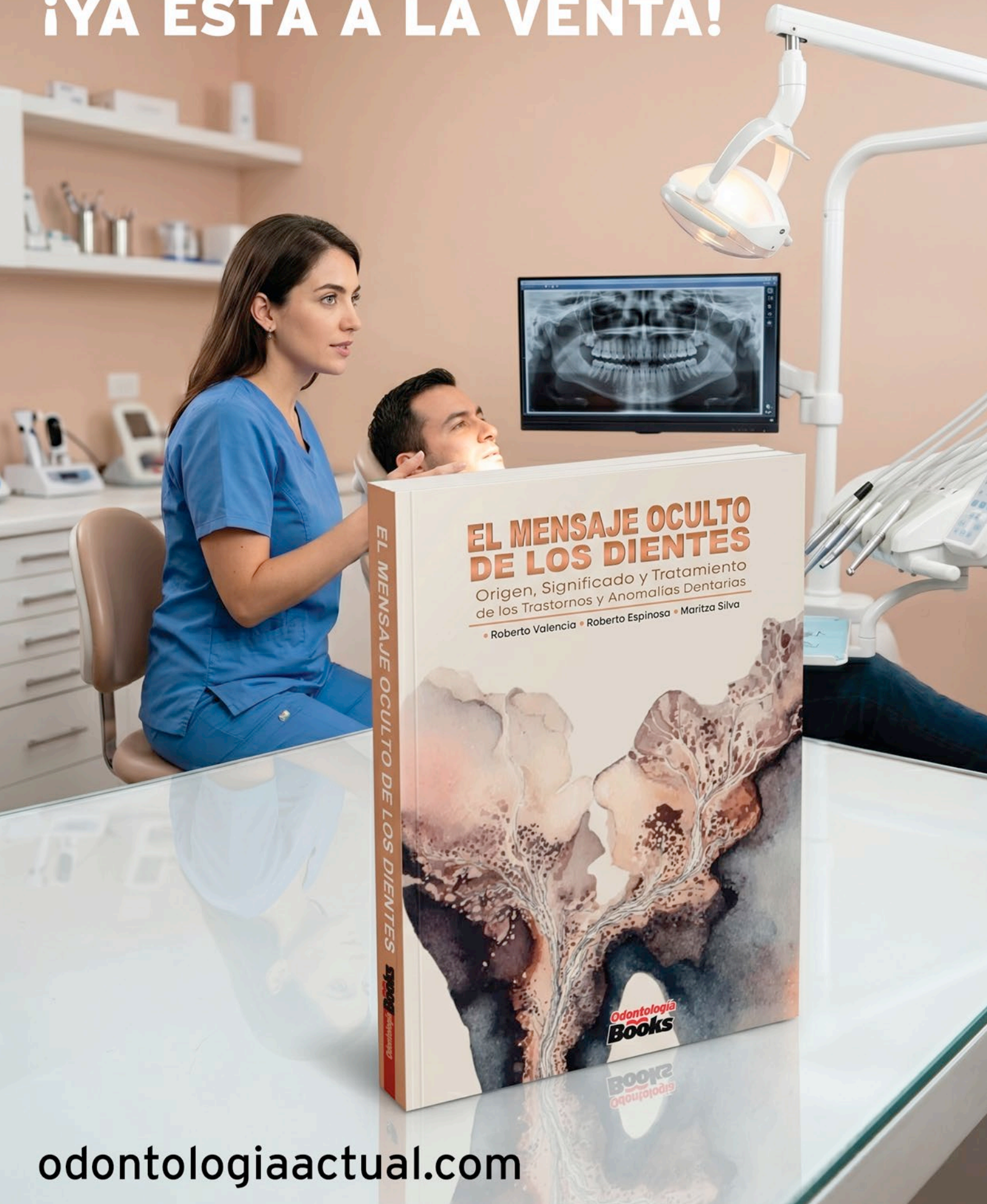La internacionalización educativa en el IPN busca la excelencia a través del intercambio científico y la movilidad.

- **Redes de colaboración docente:** el equipo de diez académicos permite una actualización integral que impacta directamente en la calidad de la enseñanza.
- **Gestión de movilidad internacional:** la colaboración con instancias diplomáticas, como la embajada de los Estados Unidos es crucial para superar barreras administrativas y garantizar la participación de alumnos y docentes en el extranjero.
- **Investigación y difusión:** la presentación de carteles de investigación y ponencias en foros internacionales valida el rigor científico producido en el CICS UST ante la comunidad odontológica mundial.

Planteamiento del problema

A pesar de la calidad académica, la participación internacional suele verse limitada por la complejidad de los trámites migratorios y la falta de canales directos de actualización. Sin una gestión institucional coordinada que incluya el apoyo de la embajada y las autoridades del Centro, el estudiantado y profesorado podrían perder la oportunidad de acceder a innovaciones tecnológicas y redes de colaboración de alto nivel en los Estados Unidos.

¡YA ESTÁ A LA VENTA!



Propósito

Establecer una plataforma sólida de proyección internacional donde el grupo de trabajo docente, respaldado por sus autoridades y la Embajada de los EU, represente al IPN en los congresos de Nueva York y Los Ángeles, promoviendo la actualización clínica y la difusión de la investigación institucional.

Objetivo

Consolidar la internacionalización de la Licenciatura en Odontología del CICS UST mediante la participación activa en el Greater New York Dental Meeting y el Los Angeles Dental Meeting en septiembre de 2025, facilitando la movilidad de la comunidad académica.

OBJETIVOS ESPECÍFICOS

- Gestionar, con el apoyo del Lic. Paulo Camposeco (embajada de EU), las facilidades para la obtención de visas de docentes, alumnos y exalumnos participantes.
- Coordinar al equipo de 10 docentes en la elaboración de carteles de investigación y ponencias especializadas.

- Contar con la destacada participación de ponentes como el LOO Sergio Báez Hernández, la Esp. Herlinda Martínez de la Garza y la Dra. Ma. Eugenia Zarza Alcántara.


Conclusión

El éxito de este proyecto radica en la sinergia entre la visión de la Dirección, la Subdirección Administrativa y la Jefatura de Carrera, y el compromiso del grupo docente. La colaboración estratégica con la embajada de los Estados Unidos es el motor que permite que alumnos y docentes alcancen sus metas de profesionalización. Con la presencia en Nueva York y Los Ángeles en septiembre de 2025, el CICS UST y el IPN reafirman su liderazgo, demostrando que la unión entre la academia, la especialidad clínica y la vinculación internacional es la clave para la formación de excelencia sin fronteras.

NOS MANTENEMOS A LA VANGUARDIA EN

TECNOLOGÍA

Tomografía Volumétrica
Cone Beam 3D



CineX
Imágenes
Dinámicas



Escaner Facial
Shining® 3D



DRD
DIAGNÓSTICO 3D®

¡INGRESE AHORA A
NUESTRO LINKTREE!



linktr.ee/drd3d



Escaneo Intraoral
3Shape®, Panda®
y Shining®

SUCURSALES Y CRECIENDO...

SATÉLITE 3D
IZTACALCO 3D

POLANCO 3D
NEZAHUALCÓYOTL 3D

COAPA 3D
PEDREGAL SJ 3D

LINDAVISTA VALLEJO 3D
DEL VALLE 3D / EXPRESS

INTERLOMAS 3D
ECATEPEC

TEPOZÁN
ROMA

ENCÍAS SANAS, SONRISA SEGURA.



SUNSTAR
G·U·M®
PAROEX®

CONTROL ESPECIALIZADO
DE LA PLACA PARA UNA
ÓPTIMA SALUD GINGIVAL

CHX® + CPC®
0,12%

ACCIÓN INTENSIVA

0% ALCOOL

**CONTROL ESPECIALIZADO DE LA PLACA
PARA UNA ÓPTIMA SALUD GINGIVAL.
ACCIÓN INTENSIVA**

- Reduce la acumulación de placa dental
- Alivia las molestias de encías sensibles
- Conserva los tejidos gingivales más sanos

SISTEMA DUAL ANTIPLACA

GUM PAROEX® Acción Intensiva color rojo ayuda a mejorar la salud de los tejidos periodontales sensibles. Es ideal para el control de la placa antes y después de la cirugía oral, las extracciones dentales y la colocación de implantes.

Está formulado con:

• **Digliconato de Clorhexidina.** la sustancia de referencia especializada para el control de la placa que favorece la salud de los tejidos de un antibiótico de amplio espectro, eficaz durante en la eliminación del crecimiento de las bacterias causantes de la placa dental.

• **Cloruro de Cetilpiridinio,** un neutralizador de las toxinas, efectos de la Clorhexidina.

Instrucciones de uso:

Usar sin diluir. Vierta en el vaso 10 y 15 ml de color rojo. Enjuague durante 30 segundos y espújalo al día después del cepillado.

Advertencias y precauciones:

USO EXCLUSIVO EN ADULTOS. NO INGERIR. DEBE USARSE BAJO SUPERVISIÓN PROFESIONAL de los dientes y alterar la percepción.

Estas alteraciones son transitorias. No lo utilice por periodos consecutivos. Para un uso prudente.

SUNSTAR
G·U·M®
PAROEX®

CONTROLO PROFISSIONAL DA PLACA BACTERIANA
PARA UMA SAÚDE GINGIVAL ÓPTIMA

CHX® + CPC®
0,12%

USO INTENSIVO
COLUTÓRIO 0% ALCOOL

Auxiliar en el
tratamiento de la
enfermedad
periodontal con su
fórmula **0.12%**
clorhexidina + CPC.

